# CAPÍTULO 2

## Ecocardiograma Unidimensional Normal

### Valva Mitral

A valva mitral foi uma das primeiras estruturas cardíacas a ser estudada pela ecocardiografia. (1) É a valva de mais fácil demonstração ecocardiográfica e serve como marco de orientação para se encontrarem as outras estruturas quando o eco unidimensional está sendo feito sem o auxílio e visualização de uma imagem bidimensional.

A Fig. 2.1 mostra a posição do cursor e a trajetória do feixe ultra-sônico para a demonstração da valva mitral. Quando dirigido como na posição "A" da figura, o feixe atravessa sucessivamente a parede torácica, a parede anterior do ventrículo direito (VD), a cavidade ventricular direita, o septo interventricular, a via de saída do ventrículo esquerdo (VE), os folhetos anterior e posterior da valva mitral e finalmente a parede posterior do VE (2). Se o feixe for dirigido superiormente como na posição "B" da figura, após passar pelo folheto anterior da mitral, ele poderá atravessar parte do átrio esquerdo (AE), atingindo depois a parede posterior desta câmara. Nesta direção, o folheto posterior não será visualizado, e a parede posterior à valva mitral será a do AE e não do VE (3).

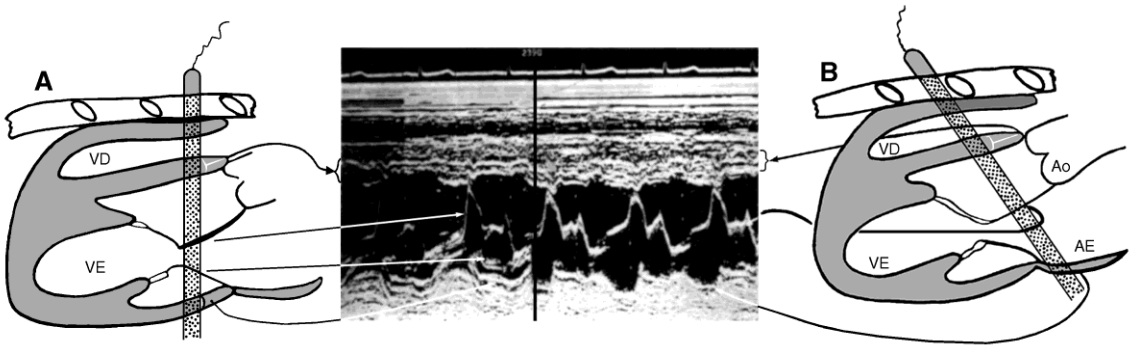


Fig. 2.1 - Trajetória do feixe ultra-sônico para demonstração de valva mitral. Em *A*, o feixe atravessa a valva perpendicularmente, registrando-se seus dois folhetos e por detrás da valva se encontra a parede posterior do VE. Em *B*, a trajetória se faz de baixo para cima, sendo demonstrado apenas um folheto (o anterior) e a estrutura que se encontra atrás da valva é a parede posterior do AE.

A valva mitral é reconhecida pelo seu movimento característico, situando-se entre 5-9 cm de profundidade no adulto. A Fig. 2.2 mostra o ecocardiograma de uma valva mitral normal. Ambos os folhetos estão

presentes. O folheto anterior tem movimento de maior amplitude, em forma de M durante a diástole, sendo mais facilmente reconhecido que o posterior. Este apresenta um movimento diastólico semelhamte ao anterior, apenas de menor amplitude e em direção contrária, dando uma imagem em espelho do folheto anterior, semelhante à letra W(4).

Como o transdutor se encontra na parede anterior do tórax, qualquer deslocamento de uma estrutura em sua direção será considerado como um movimento anterior, e quando dele se afastando será considerado posterior.

A nomenclatura para os eventos registrados no ecocardiograma da valva mitral é aquela adotada inicialmente por Edler e Gustafson (5).

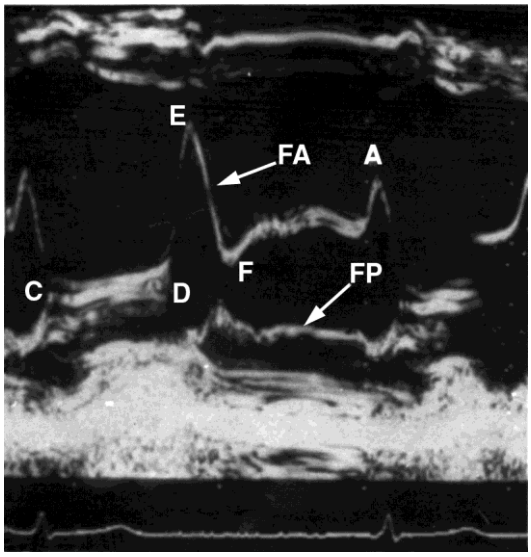


Fig. 2.2 - Ecocardiografia de uma valva mitral normal. O folheto anterior (FA) tem maior amplitude de movimento que o folheto posterior (FP). Durante a sístole os dois folhetos estão juntos (segmento CD), no início da diástole eles se separam. Após sua abertura máxima (ponto E) o folheto anterior move-se até o ponto F tendendo a fechar a valva. A contração atrial abre novamente a valva mitral (onda A).

O início da sístole ventricular aproxima e une os dois folhetos no chamado **ponto C**. Este é o ponto mais posterior do folheto anterior no ecocardiograma da valva mitral normal. Durante a sístole ventricular os dois folhetos permanecem juntos, movendo-se ligeiramente em direção anterior (**segmento CD**) após um discreto e curto movimento posterior, protossistólico. Este movimento não corresponde a um deslocamento isolado dos folhetos mitrais mas sim de todo o coração para trás durante a fase de contração isovolumétrica. O movimento do segmento CD também é devido ao deslocamento sistólico de todo o coração para frente e não

apenas da valva mitral (6,7). Com o início da diástole e da fase de enchimento rápido do VE, a valva mitral se abre no **ponto D**. O folheto anterior move-se rapidamente para frente e o posterior em direção contrária (7). O ponto máximo do movimento de abertura do folheto anterior é chamado **ponto E**, que muitas vezes chega a tocar o septo interventricular. Ainda durante a fase de enchimento rápido do VE, o folheto anterior desloca-se para trás até o **ponto F** (**segmento EF**), tendendo a fechar a valva na mesodiástole. Freqüentemente, entre o ponto E e o ponto F, o folheto anterior move-se com duas velocidades diferentes, uma inicial mais lenta e uma final mais rápida. O local onde se nota esta mudança de velocidade é chamado **ponto Fo**,(7) como mostra a Fig. 2.3.

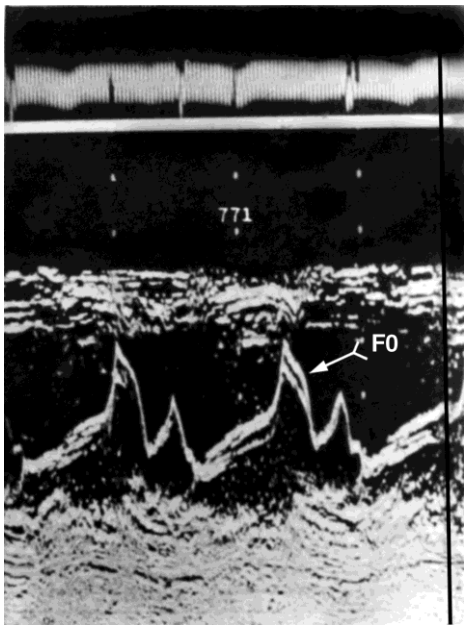


Fig. 2.3 - Folheto anterior da valva mitral apresentando duas velocidades diferentes de fechamento protodiastólico. O ponto Fo corresponde ao momento no qual se verifica esta mudança de velocidade.

O movimento da valva mitral na diástole é na realidade uma composição do movimento dos folhetos e do anel mitral (7). O deslocamento posterior de E a Fo não corresponde a um movimento de fechamento do folheto, mas sim a um deslocamento posterior do anel mitral e, junto com ele, todo o aparelho valvar (8). Após o ponto F a valva permanece semi-aberta e apresenta ligeiras ondulações, devido à passagem contínua de sangue do AE para o VE. Com a contração atrial, a valva novamente se abre e o folheto anterior move-se anteriormente até o **ponto A**(9), que tem uma posição normalmente mais posterior que o ponto E, não porque a abertura inicial da valva mitral seja mais ampla que a

verificada com a contração atrial, mas devido ao movimento posterior do anel mitral durante a diástole (8). A desaceleração do fluxo sangüíneo depois da contração atrial principia o fechamento da valva mitral (8,10,11), e após o início da sístole ventricular a valva se fecha com o folheto anterior, movendo-se rapidamente em direção posterior, e o folheto posterior movendo-se para frente. Os dois folhetos se encontram no ponto C, iniciando novo ciclo. O **ponto B** não é visto no ecocardiograma normal da valva mitral. Ele aparece como um entalhe durante o fechamento dos folhetos nos casos em que há aumento da pressão diastólica final do VE (12). Sempre que possível, deve-se tentar registrar ambos os folhetos mitrais, contudo, freqüentemente, aparece no registro apenas o folheto anterior como visto na Fig. 2.4.

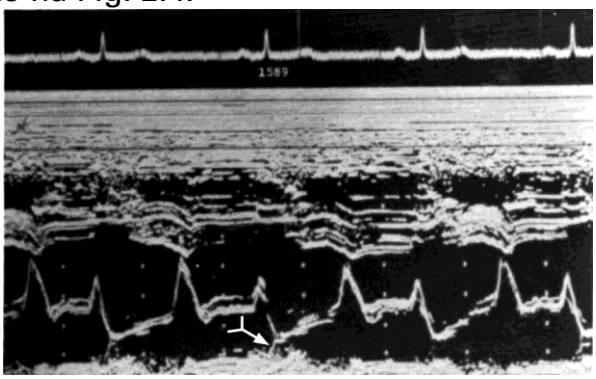


Fig. 2.4 - Registro de uma valva mitral onde apenas o folheto anterior é visto durante todo o ciclo cardíaco. O folheto posterior movimenta-se na maior parte do tempo fora do feixe ultra-sônico e, portanto, não é registrado nesta incidência, a não ser no final da diástole (*seta*).

O ecocardiograma da valva mitral mostra que os folhetos são normalmente estruturas bastante finas, sem espessamentos. Apesar de a valva mitral ter apenas dois folhetos é freqüente o registro de mais de dois ecos, separados entre si, durante o segmento CD e ocasionalmente também durante a diástole (Fig. 2.5). Isto se deve ao fato de o feixe ultra-sônico ter um certo diâmetro, fazendo com que diversas áreas do mesmo folheto, situadas a distâncias diferentes do transdutor, atuem como superfícies refletoras independentes.

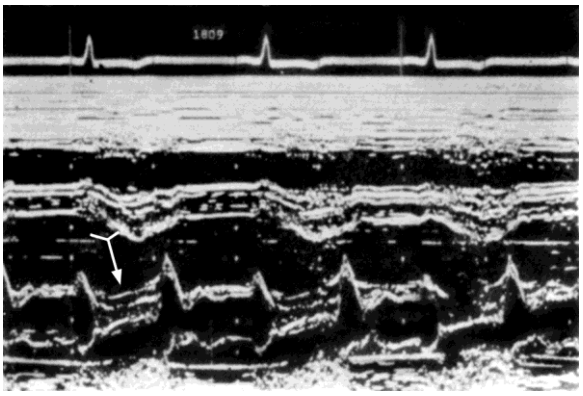


Fig. 2.5 - Valva mitral normal apresentando múltiplos ecos no segmento CD (*seta*).

Como foi visto no Cap. 1, devido à pobre resolução lateral da ecocardiografia, as diversas superfícies do mesmo folheto serão registradas como ecos independentes e não como se fizessem parte da mesma estrutura (Fig. 2.6) (13). Durante a diástole os folhetos estão em uma posição mais perpendicular ao feixe, sendo menos freqüente o aparecimento de múltiplos ecos deles originados. Assim a multiplicidade de ecos durante o segmento CD não deve ser confundida com espessamento dos folhetos. Uma outra causa destes ecos é o registro simultâneo dos folhetos mitrais e das cordoalhas tendinosas (14).



Fig. 2.6 - A multiplicidade de ecos do segmento CD da valva mitral se deve à pobre resolução lateral da ecocardiografia. Sendo o feixe ultra-sônico relativamente largo, atinge a valva mitral em diversos pontos situados a diferentes distâncias do transdutor.

O ecocardiograma da valva mitral não está mostrando toda área valvar ao mesmo tempo, mas sim uma região desta por onde o feixe está

passando. É necessário angular o transdutor em diversas direções, fazendo com que o feixe ultra-sônico percorra diferentes locais da valva mitral, para se ter uma impressão de totalidade desta estrutura. Em diversas patologias, cujas alterações se encontram apenas em certos locais da mitral, pode-se obter ecocardiogramas falsamente normais se o feixe não for dirigido para a região anormal da valva.

Os movimentos dos folhetos podem ser alterados por diversas arritmias. A **taquicardia sinusal** e a **taquicardia paroxística supraventricular** fundem o segmento EF com o segmento AC (15) tornando difícil a individualização do ponto A, como visto na Fig. 2.7.

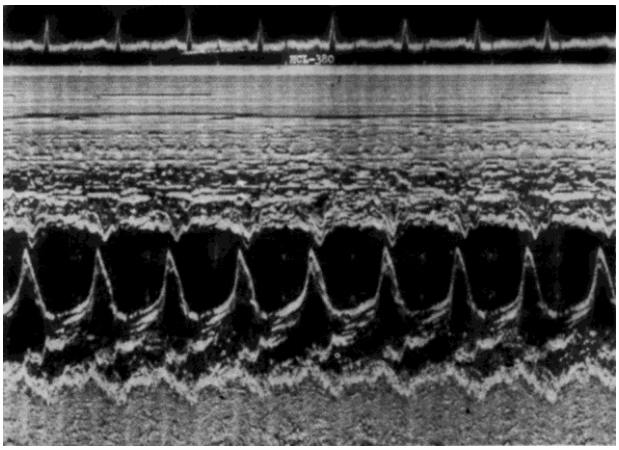

Fig. 2.7 - A taquicardia sinusal funde o segmento EF com o AC, desaparecendo a onda A.

A arritmia sinusal leva a uma variação da distância do ponto E ao ponto A, que se torna tanto maior quanto maior o tempo para a diástole (Fig. 2.8).

O que causa o fechamento parcial, ou completo, da valva mitral é a súbita desaceleração do fluxo transmitral, secundária à cessação da contração atrial (8,10,11).

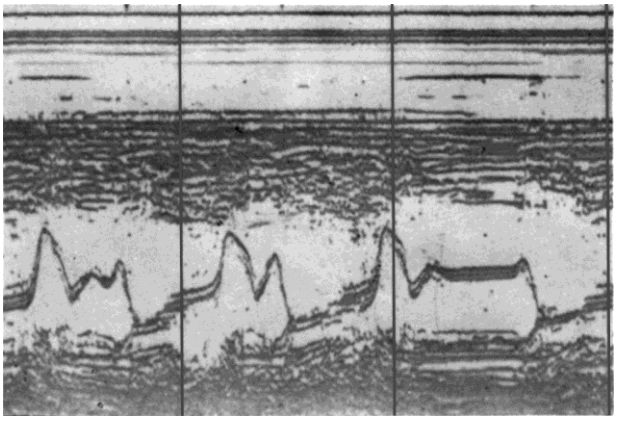

Fig. 2.8 - Variações do aspecto ecocardiográfico de uma valva mitral normal devido a diferentes períodos diastólicos em um indivíduo com arritmia sinusal.

No ecocardiograma mitral de indivíduos com **bloqueio da condução atrioventricular** parcial ou completo, pode-se verificar que o fechamento valvar se faz após a contração atrial, independente da contração ventricular (15), como visto na Fig. 2.9.

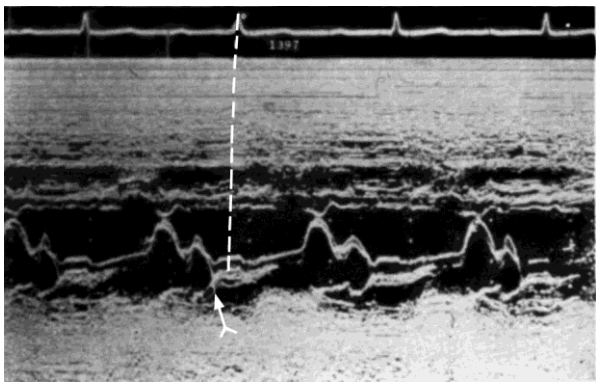

Fig. 2.9 - O fechamento da valva mitral (*seta*) se faz logo após a contração atrial e não após a contração ventricular. Valva mitral normal em paciente com BAV de primeiro grau.

As **extra-sístoles ventriculares** podem causar, entre outras coisas, um deslocamento posterior do segmento CD, semelhante ao encontrado no prolapso da valva mitral (17).

A **fibrilação** e o **flutter** atrial produzem ondulações diastólicas grosseiras nos folhetos e ausência de onda A (Fig. 2.10).

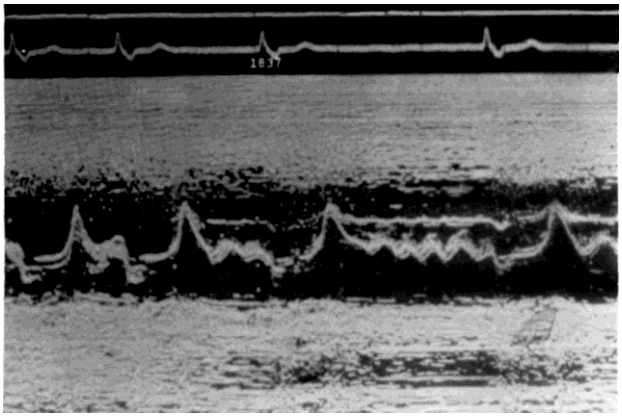

Fig. 2.10 - Intensas ondulações diastólicas no folheto anterior da valva mitral devidas a fibrilação atrial.

As medidas mais comumente obtidas na valva mitral estão demonstradas na Fig. 2.11. O Quadro 2.1 mostra os valores normais destes parâmetros no adulto.

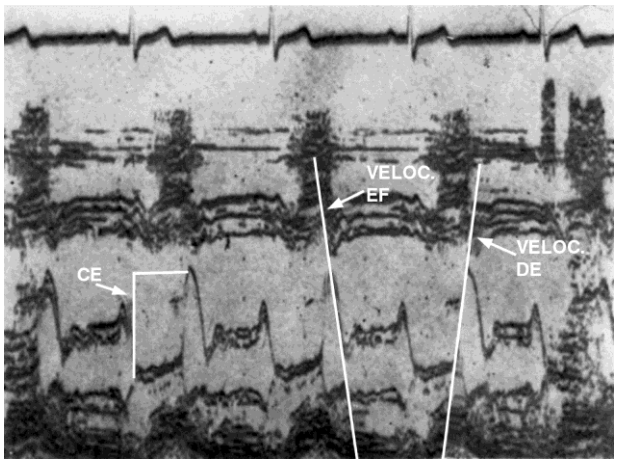


Fig. 2.11 - Principais medidas efetuadas na valva mitral (vide texto).

**Quadro 2.1** Valva mitral ---- Valores normais (27)

| | Média ± desvio padrão | Variação |
|---|---|---|
| Excursão CE (mm) | 23 ± 2 | 18-28 |
| Velocidade DE (mm/s) | 258 ± 70 | 120-410 |
| Velocidade EF (mm/s) | 103 ± 26 | 70-200 |

A **amplitude total de excursão do folheto anterior** (CE) é a distância vertical do ponto C ao ponto E e indica a motilidade da valva mitral (18). Para se obter a excursão máxima do folheto anterior é necessário que o feixe atinja perpendicularmente a valva. A **distância CE** varia com o local da valva que está sendo estudado. Ela é maior na borda livre, junto às cordoalhas tendinosas, que na base da valva (Fig. 2.12).

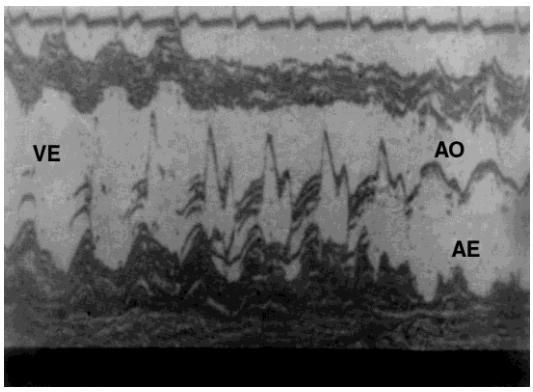


Fig. 2.12 - Varredura ecocardiográfica da base do coração (à direita) em direção à ponta (à esquerda). Verifica-se a variação de amplitude de excursão do folheto anterior da valva mitral dependendo do local onde ele é analisado. Ele é mais intenso na borda livre do que na base valvar.

Naturalmente a distância CE deverá ser medida no ponto de excursão máximo do folheto anterior. Alguns autores preferem medir a **excursão DE** por acharem que CE inclui também o movimento do anel mitral em direção anterior, durante a ejeção ventricular.

A **velocidade de abertura do folheto anterior, velocidade DE**, não apresenta utilidade prática importante. É possível que esta velocidade esteja correlacionada com o fluxo através da valva mitral (20).

A **velocidade de fechamento diastólico da valva mitral, velocidade EF,** correlaciona-se com o fluxo mitral durante o terço inicial da diástole (21), diminuindo quanto menor for este fluxo (Fig. 2.13).

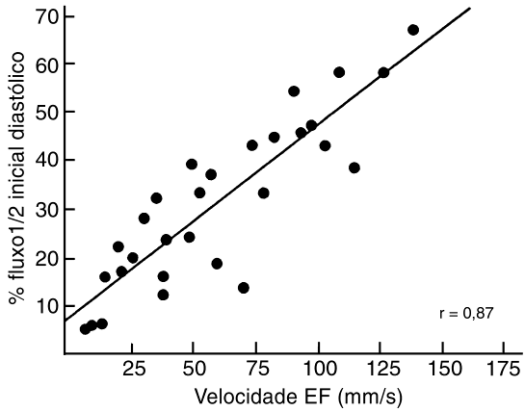


Fig. 2.13 - Relação entre a velocidade de fechamento diastólico EF da valva mitral e o fluxo transmitral durante o 1/3 inicial da diástole. (DeMaria, A.N. *et al*. Am. J. Cardiol., 37:693, 1976).

Esta correlação indica que o fechamento diastólico EF ocorre primariamente em função do enchimento ventricular esquerdo durante este período (21). Contudo, este enchimento não é o único determinante da velocidade EF. Outros fatores, como a forma do VE(22) e a criação de redemoinhos de sangue por detrás dos folhetos (23), podem estar também implicados. A velocidade EF tende a se tornar mais lenta com a idade (25).

É bastante interessante a semelhança do ecocardiograma mitral com o registro do fluxo através da valva (Fig. 2.14) (8). Feigenbaum (14) postulou que o grau de separação entre os dois folhetos mitrais seria indicativo do fluxo valvar, o que não foi corroborado por estudos simultâneos de fluxo e do ecocardiograma desta valva (8).

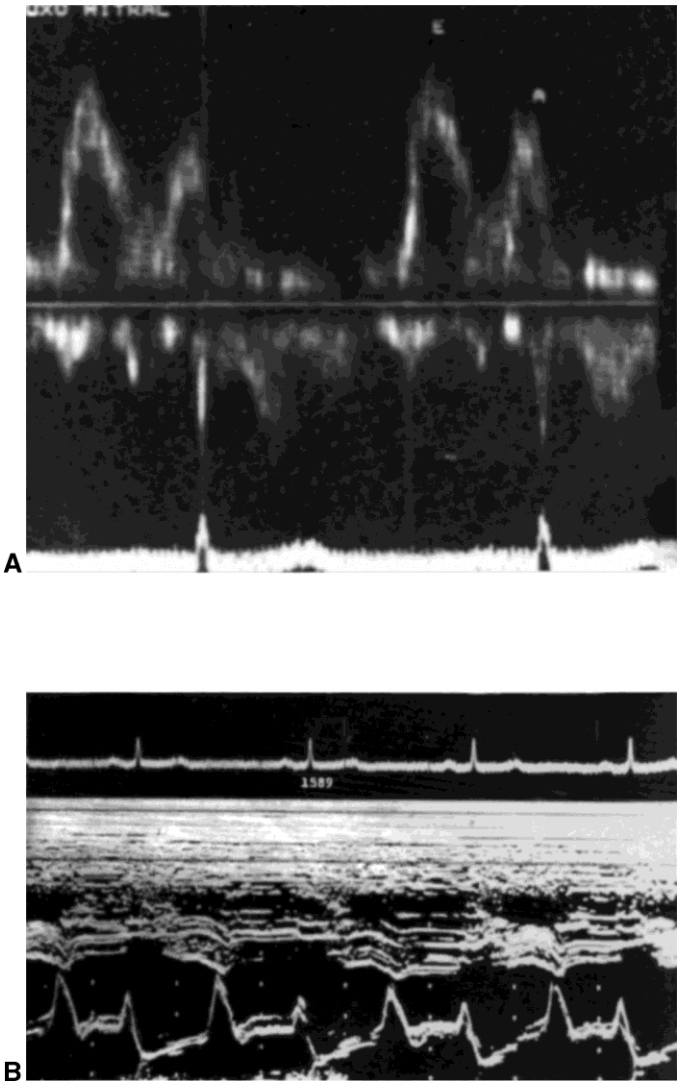


Fig. 2.14 - Fluxo transmitral (*A*) e ecocardiograma da valva mitral (*B*). Nota-se a grande semelhança entre os dois traçados.

## VALVA TRICÚSPIDE

O ecocardiograma unidimensional da valva tricúspide pode ser obtido em cerca de 70-80% dos indivíduos adultos e na quase totalidade das crianças. Ela é encontrada quando se angula medianamente o transdutor a partir da valva mitral, situando-se no adulto a uma profundidade de 3-5 cm da parede torácica.

Para demonstrá-la, o cursor e o feixe ultra-sônico deverá estar dirigido como mostra a Fig. 2.15.




Fig. 2.15 - Direção do feixe ultra-sônico para a demonstração da valva tricúspide (vide texto).

O feixe atravessa sucessivamente a parede torácica, a parede anterior e a cavidade do VD, o folheto anterior do tricúspide, a cavidade atrial direita (AD), o septo interatrial e finalmente a cavidade do AE (2). É comum que apenas o folheto anterior desta valva seja demonstrado em condições normais. Geralmente, o movimento do folheto anterior da tricúspide não é visto durante todo o ciclo cardíaco, sendo registrado apenas na sístole e no início da abertura diastólica (25) (Fig. 2.16), isto porque, após sua abertura inicial, o folheto anterior sai do feixe ultra-sônico e, portanto, deixa de ser registrado.

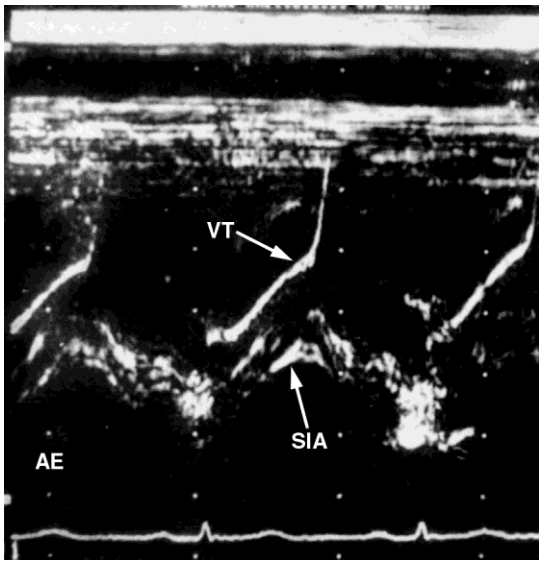


Fig. 2.16 - Ecocardiograma de uma valva tricúspide (VT) normal. Devido a sua posição em relação ao feixe ultra-sônico ela só é registrada durante a sístole e início da diástole. No restante final da diástole a valva sai do feixe ultra-sônico, não sendo mais observada. Na maioria das vezes somente o folheto anterior da tricúspide é registrado.

Ocasionalmente, pode-se obter o registro contínuo deste folheto durante todo o ciclo cardíaco em indivíduos normais (Fig. 2.17). Nestes casos, nota-se que o ecocardiograma do folheto anterior da valva tricúspide é bastante semelhante ao do folheto anterior da valva mitral.

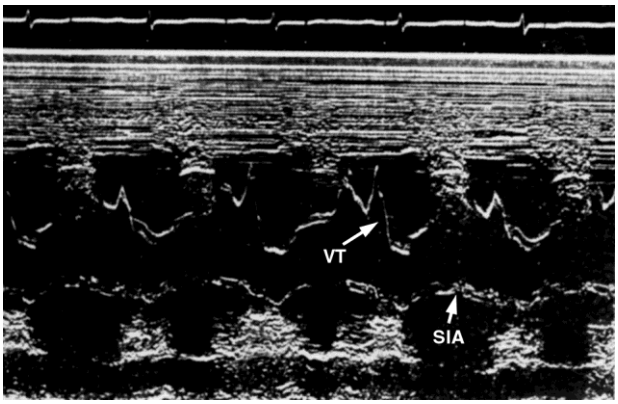


Fig. 2.17 - Registro da valva tricúspide normal durante todo o ciclo cardíaco. Nota-se sua semelhança com aquele da valva mitral. VT = valva tricúspide, SIA = septo interatrial.

A valva tricúspide é facilmente identificada quando há dilatação do VD. Nestas condições é possível registrá-la com o transdutor perpendicular à parede torácica, sem que seja necessário direcionar o feixe ultra-sônico

medianamente para baixo do esterno. A direção do feixe é semelhante àquela vista para o registro da valva mitral, conseguindo-se-se visualizar dois folhetos da valva tricúspide com movimentos semelhantes aos descritos no ecocardiograma da valva mitral (Fig. 2.18). A mesma nomenclatura da mitral é usada para esta valva. As medidas de amplitude CE e velocidade EF do folheto anterior da tricúspide têm menos utilidade prática que as mesmas medidas obtidas na valva mitral. A velocidade EF da tricúspide é ligeiramente mais lenta que a da valva mitral (25).

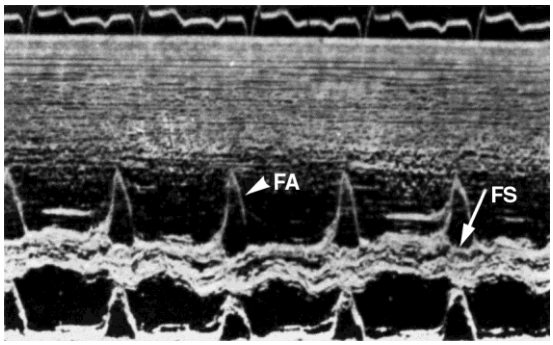


Fig. 2.18 - Em casos de dilatação ventricular direita é possível registrar dois folhetos da tricúspide, o anterior (FA) e o septal (FS).

## AORTA, VALVA AÓRTICA

A demonstração da aorta e da valva aórtica pode ser feita na grande maioria dos exames ecocardiográficos. A aorta é demonstrada quando se angula o transdutor superior e medianamente a partir do local onde se obteve o registro da valva mitral. Ela se situa entre 3-6 cm de profundidade da parede torácica.

Para registrá-la, o feixe ultra-sônico atravessa sucessivamente a parede torácica, a câmara de saída do VD, a parede anterior da aorta, as cúspides aórticas anterior e posterior, a parede posterior da aorta, a cavidade e a parede posterior do AE (Fig. 2.19) (2).

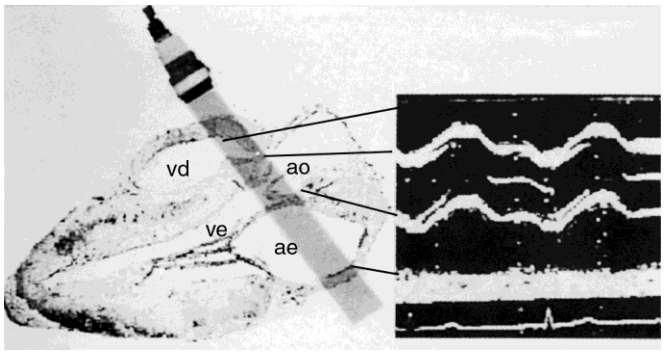

Fig. 2.19 - Direção do feixe ultra-sônico para a demonstração da aorta e cúspides aórticas (vide texto).

As paredes aórticas movem-se paralelamente em direção anterior durante a sístole e posterior na diástole. Entre estas paredes visualizam-se as cúspides aórticas. A cúspide registrada em posição anterior é a coronariana direita e a posterior na maioria das vezes é a não-coronariana (26), mas, dependendo da angulação dada ao transdutor, esta cúspide posterior pode ser a coronariana esquerda (26 a). Como visto na Fig. 2.20, durante a diástole a cúspide anterior fica junto à cúspide posterior, estando a valva aórtica fechada. Nesta fase, a valva aórtica é registrada como um traço único, fino, bem no centro da aorta, contudo, pode ser considerado normal o encontro de até três traços lineares diastólicos(26).

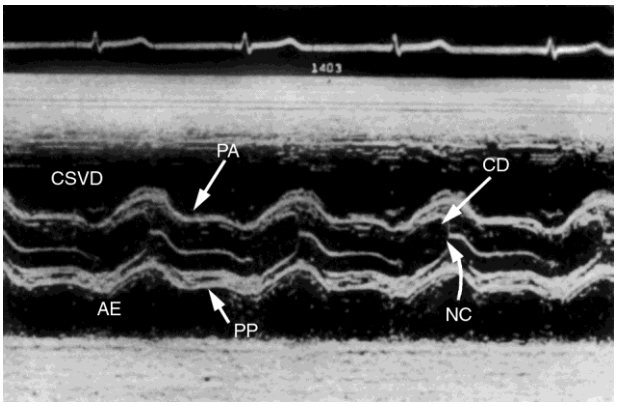


Fig. 2.20 - Ecocardiograma de uma valva aórtica normal. Durante a diástole as duas cúspides são registradas no centro da luz aórtica como um traço único. Na sístole, as cúspides se afastam uma da outra e se aproximam das paredes aórticas. CSVD = câmara de saída do VD, AE = átrio esquerdo, PA = parede anterior da aorta, PP = parede posterior da aorta, CD = cúspide coronariana direita, NC = cúspide não coronariana.

A intensidade dos ecos que retornam das cúspides é geralmente menor que os das paredes aórticas. A ejeção ventricular abre a valva aórtica e as duas cúspides se separam rapidamente. A cúspide anterior move-se para a frente e a posterior em direção contrária. Elas permanecem próximas à parede aórtica durante todo o período de ejeção, para depois se fecharem com um movimento rápido da cúspide anterior em direção posterior, enquanto o cúspide posterior move-se anteriormente. Nem sempre é possível visualizar as cúspides aórticas durante todo o ciclo

cardíaco; mais freqüentemente, consegue-se registrá-las apenas durante a diástole (Fig. 2.21).

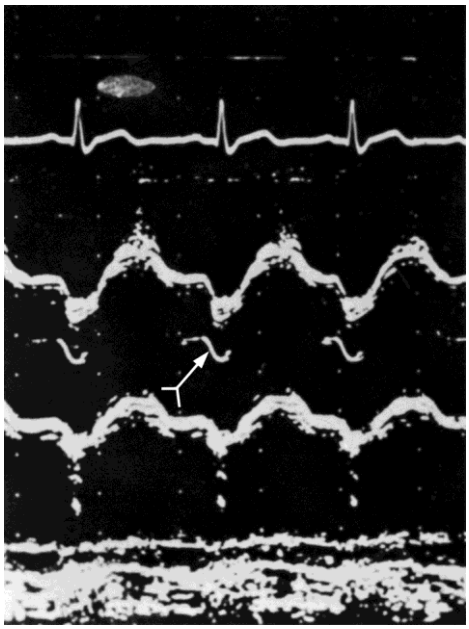

Fig. 2.21 - Valva aórtica normal sendo registrada apenas durante a diástole (*seta*). Na sístole a valva se desloca para fora do feixe ultra-sônico, deixando portanto de ser visualizada.

Ocasionalmente, demonstra-se durante a sístole um eco linear que permanece no centro da abertura das cúspides aórticas, que corresponde à cúspide coronariana esquerda (Fig. 2.22) (26).

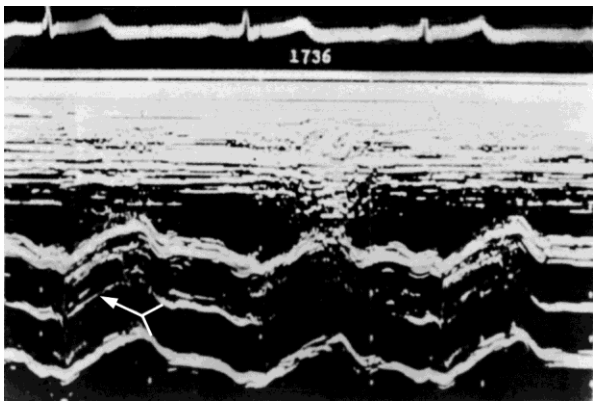


Fig. 2.22 - Raramente consegue-se demonstrar a cúspide coronariana esquerda. Como sua abertura se faz perpendicularmente ao feixe ultra-sônico, este movimento não será percebido pela ecocardiografia e a cúspide será registrada como um traço no meio das outras duas cúspides durante a sístole (*seta*).

Ao ecocardiograma, ela permanece parada no centro da aorta durante a sístole porque o seu movimento de abertura se faz medianamente e, portanto, não se aproxima nem se afasta do transdutor. As cúspides aórticas podem apresentar normalmente vibrações finas, com cerca de 1-2 mm de amplitude, durante a fase de ejeção (Fig. 2.23).

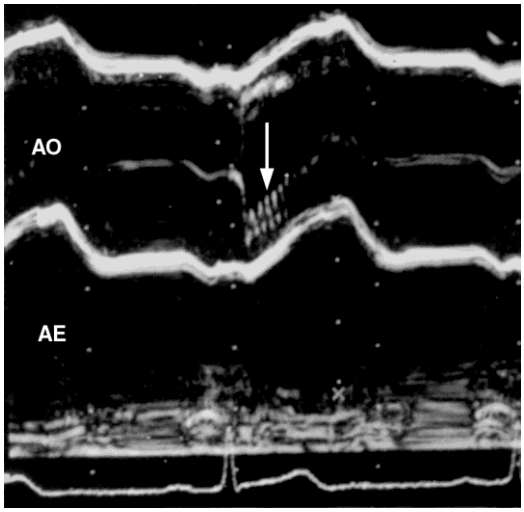


Fig. 2.23 - Finas vibrações sistólicas nas cúspides de uma valva aórtica normal (*seta*).

As medidas realizadas no ecocardiograma da aorta e valva aórtica estão demonstradas na Fig. 2.24 e os valores normais no adulto encontram-se no Quadro 2.2.

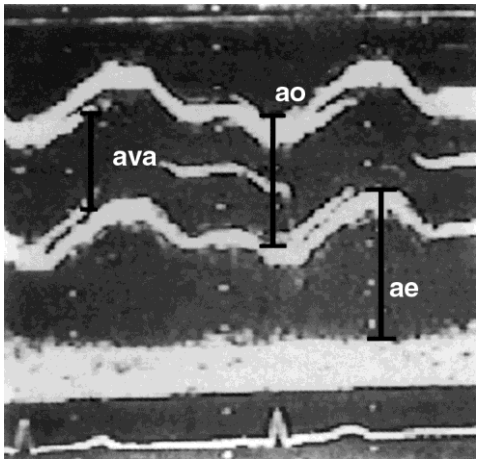


Fig. 2.24 - O diâmetro aórtico (Ao) deve ser medido da face externa da parede anterior da aorta à face interna da parede posterior. A abertura da valva aórtica (AVA) é medida tomando-se a separação sistólica máxima entre as duas cúspides. AE = átrio esquerdo.

**Quadro 2.2** Aorta e valva aórtica ---- Valores normais

| | Média ± desvio padrão | Variação |
|---|---|---|
| Diâmetro aórtico (27)(mm) | 25 ± 3 | 20-32 |
| Abertura valvar(14)(mm) | 19 | 15-26 |
| Veloc. de abertura(26) (mm/s) | 369 ± 83 | -- |
| Veloc. de fechamento(26) (mm/s) | 293 ± 71 | -- |

O **diâmetro da aorta (Ao)** é a distância vertical entre a face externa da parede anterior da aorta e a face interna da parede posterior (27), seguindo o conceito do "primeiro eco". Esta medida é feita durante o QRS do eletrocardiograma, ou imediatamente antes da abertura das cúspides. Há ótima correlação entre o diâmetro aórtico obtido pela ecocardiografia e aquele avaliado pela angiocardiografia (28).

A **abertura valvar aórtica** é a distância vertical máxima entre as duas cúspides na sístole. As velocidades de abertura e fechamento não apresentam importância prática.

Como visto no Cap. 1, o feixe ultra-sônico é largo e pode mostrar ecos simultâneos de duas estruturas situadas lado a lado. No ecocardiograma da aorta é comum o falso aumento da espessura da parede anterior da aorta devido à demonstração simultânea do septo interventricular (Fig. 2.25). A parede posterior da aorta pode também ser falsamente espessada pela superposição de ecos da base do folheto anterior da mitral (Fig. 2.26).

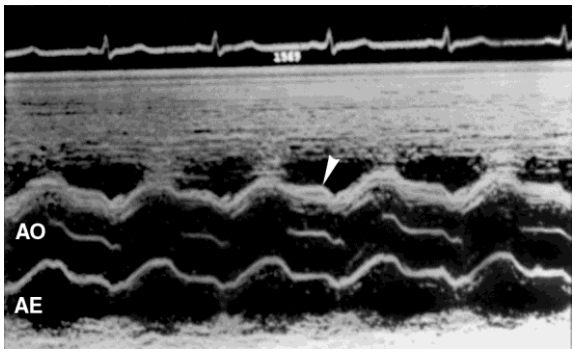

Fig. 2.25 - Falso espessamento da parede anterior da aorta devido à demonstração simultânea de ecos do septo interventricular que se situam na mesma profundidade desta parede.

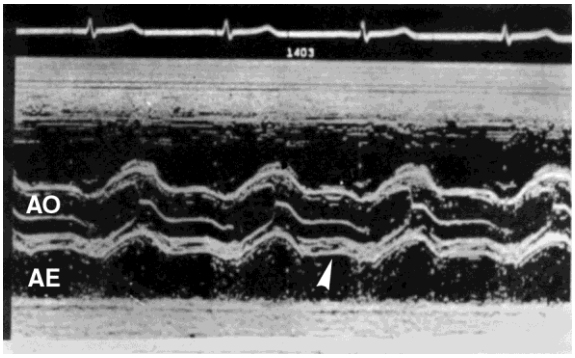


Fig. 2.26 - Falso espessamento da parede posterior da aorta devido à demonstração simultânea de ecos da base do folheto anterior da mitral.

## VALVA PULMONAR

A pulmonar é a valva cardíaca mais difícil de ser demonstrada ao ecocardiograma. Consegue-se registrá-la em cerca de 60-70% dos indivíduos adultos normais. Ela é encontrada quando se angula o transdutor superior e lateralmente, em direção ao ombro esquerdo, a partir do local onde se registrou a valva aórtica. Situa-se a uma profundidade de 3-4 cm da parede torácica. Já que parte do pulmão cobre anteriormente o tronco da artéria pulmonar, é bastante difícil demonstrar a valva pulmonar como o transdutor perpendicular à parede torácica e com o feixe ultra-sônico penetrando perpendicularmente às paredes da artéria pulmonar, ou seja, com uma penetração semelhante àquela vista para a demonstração da aorta. Este tipo de penetração só é possível em recém-nascidos e lactentes (29). Mais comumente, a direção do feixe ultra-sônico se faz de baixo para cima, com o transdutor situado abaixo do plano valvar pulmonar, como mostra a Fig. 2.27.

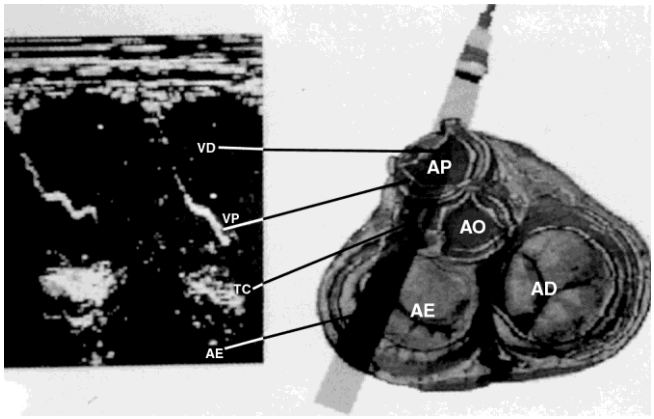


Fig. 2.27 - Direção do feixe ultra-sônico para o registro da valva pulmonar (vide texto).

Nestas condições, o feixe atravessa sucessivamente a parede torácica, câmara de saída do VD, a cúspide posterior da valva pulmonar (cúspide esquerda), a parede posterior da artéria pulmonar, o sulco atriopulmonar e parte do AE.(30) O sulco atriopulmonar é a região situada entre a artéria pulmonar e o AE, contendo tecido conjuntivo, gordura e o tronco da coronária esquerda (30). Devido à incidência do feixe perpendicular a apenas uma cúspide, a esquerda, somente esta é demonstrada na maioria das vezes. Como o feixe não atravessa perpendicularmente a artéria pulmonar, não podemos medir o seu diâmetro pela ecocardiografia unidimensional. A parede posterior desta área também é mal demonstrada, pois o feixe incide obliquamente sobre ela, e a energia refletida não retorna ao transdutor.

O aspecto ecocardiográfico da valva pulmonar normal é visto na Fig. 2.28. Como o transdutor está abaixo do plano valvar, sendo apenas a face ventricular da cúspide esquerda, quando a valva se abre ela se afasta do transdutor (movimento posterior), e ao se fechar ela se aproxima do transdutor (movimento anterior).

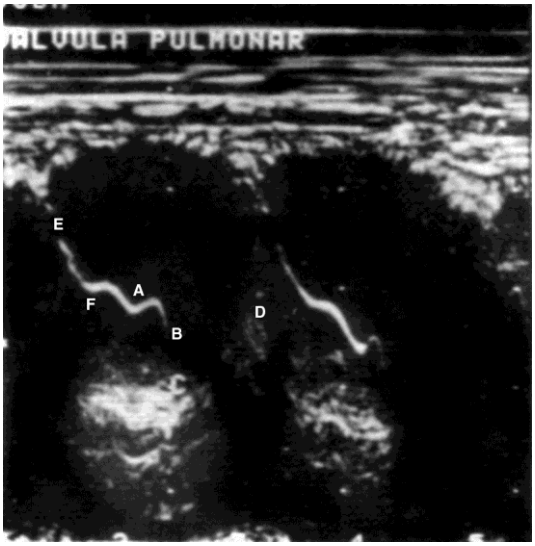


Fig. 2.28 - Valva pulmonar normal. Apenas a cúspide esquerda é demonstrada. A valva é registrada durante toda a diástole e início da sístole apenas. Notem o leve movimento de abertura valvar em direção posterior, devido à contração atrial (onda A).

Durante o início da diástole, a cúspide posterior da pulmonar é registrada como um traço que se move lentamente para trás (**segmento EF**). Após este movimento ela permanece em uma posição inalterada durante a maior parte da diástole. Como a pressão diastólica na artéria pulmonar é normalmente baixa, a contração atrial direita é capaz de elevar a pressão intraventricular direita, a ponto de iniciar a abertura da valva pulmonar antes da contração ventricular. Isto faz com que, junto com a onda P do eletrocardiograma, a valva pulmonar mostre um movimento em direção posterior de abertura pré-sistólica, chamado **onda A (**31). Certamente não é apenas a abertura pré-sistólica a causa da onda A, durante este momento do ciclo cardíaco todas as estruturas basais do coração sofrem um deslocamento em direção posterior devido à contração dos átrios. Após a contração atrial, a valva tende a voltar para sua posição anterior, movendo-se até o **ponto B**. O início da ejeção ventricular abre a valva pulmonar, e a cúspide esquerda move-se rapidamente para trás ( **segmento BC**). Na maioria das vezes, após a abertura sistólica da valva pulmonar, esta cúspide sai do feixe ultra-sônico não mais permitindo a sua visualização, contudo, em alguns casos e possível registrá-la durante todo o ciclo cardíaco, como mostra a Fig. 2.29.

Fig. 2.29 - Valva pulmonar registrada continuamente durante todo o ciclo cardíaco. O mais comum é que não se consiga registrar a valva logo após a sua abertura.

Quando o registro é completo, após o movimento de abertura sistólica (BC), a cúspide permanece aberta durante todo o período de ejeção ventricular ( **segmento CD**), e no final deste, move-se rapidamente em direção anterior (**segmento DE**), fechando a valva. Em crianças é possível o registro da pulmonar com o feixe perpendicular à valva. Nestes casos, duas das cúspides pulmonares podem ser registradas, assim como também as paredes desta área, o que permite medir o seu diâmetro, conforme mostra a Fig. 2.30.

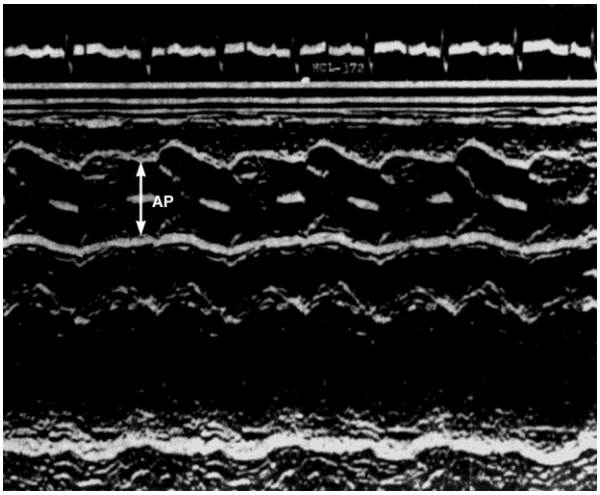


Fig. 2.30 - Raramente, e apenas em crianças, é possível registrar duas cúspides pulmonares, assim como ambas paredes (anterior e posterior) da

artéria pulmonar. Nestas condições pode-se medir o diâmetro da artéria pulmonar (AP).

A causa do movimento posterior diastólico (EF) visto no ecocardiograma da valva pulmonar não é bem compreendida. Provavelmente corresponde ao deslocamento posterior de toda a base do coração e não apenas da valva pulmonar. A Fig. 2.31 mostra um movimento anterior após o ponto E de fechamento valvar até o ponto E'. Acredita-se que este tipo de movimento E-E' deva corresponder a uma pulsação em direção anterior, transmitida da aorta à artéria pulmonar (31).

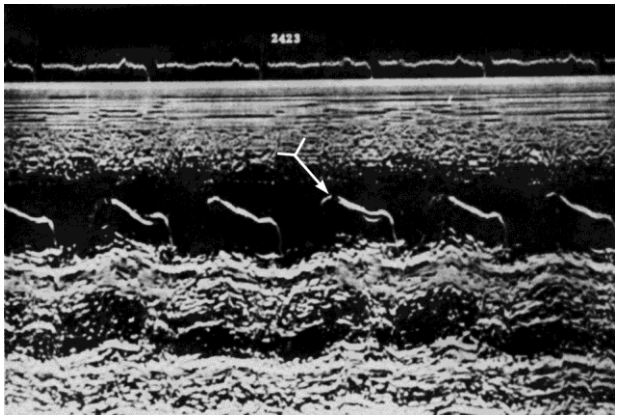


Fig. 2.31 - Valva pulmonar normal apresentando um ligeiro movimento em direção anterior após o seu fechamento (*seta*). Este movimento se deve à pulsação da aorta transmitida à valva pulmonar.

A onda A sofre nítida variação em sua amplitude com as fases respiratórias(30). Durante a inspiração há aumento do retorno venoso e maior volume de sangue que entra na cavidade ventricular direita com a contração atrial, o que leva a maior abertura pulmonar pré-sistólica e aumento da onda A (Fig. 2.32).

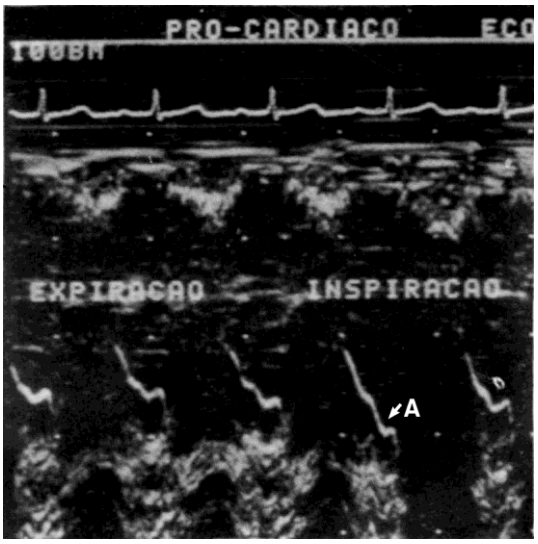


Fig. 2.32 - Variação do tamanho da onda A da valva pulmonar com a respiração. Durante a inspiração a abertura pré-sistólica da valva pulmonar é máxima (*seta*).

Naturalmente, a **fibrilação atrial** faz desaparecer a onda A no ecocardiograma pulmonar (Fig. 2.33).

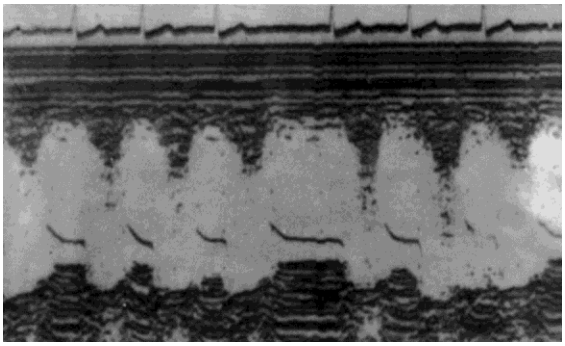

Fig. 2.33 - Valva pulmonar normal em um paciente com fibrilação atrial. Nota-se a ausência de abertura pré-sistólica da valva.

A ecocardiografia é o único método não-invasivo capaz de medir os i**ntervalos sistólicos do VD** (Fig. 2.34) (32). O **período de pré-ejeção do VD** (PPEvd) é medido do início do QRS do eletrocardiograma à abertura da valva pulmonar, no ponto B, e o **tempo de ejeção** é medido do ponto B ao ponto E, ou seja, durante o período em que a valva permanece aberta.

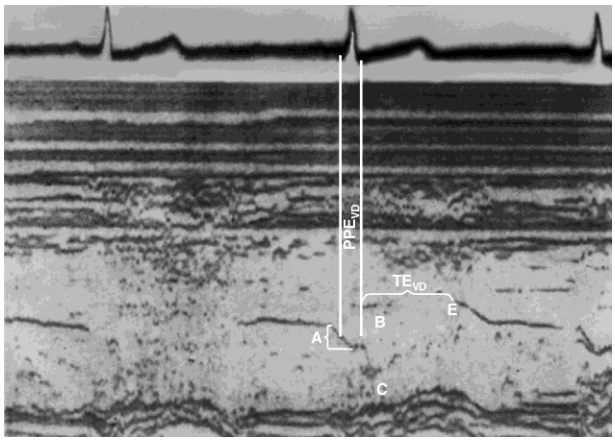


Fig. 2.34 - Medida dos intervalos sistólicos do VD. O período de pré-ejeção do VD (PPEvd) é medido do início do QRS do eletrocardiograma à abertura da valva pulmonar (B). O tempo de ejeção (TEvd) corresponde ao período em que a valva permanece aberta. A amplitude da onda A corresponde à maior distância vertical entre o início desta onda ao seu ponto mais posterior. A velocidade de abertura (BC) é obtida por triangulação.

A **amplitude da onda A** é medida como a maior distância vertical entre o início desta onda ao seu ponto mais profundo. A **velocidade de abertura valvar (BC)** também pode ser medida (Fig. 2.34). O Quadro 2.3 mostra os valores normais destas diversas medidas.

**Quadro 2.3** Valva pulmonar ---- Valores normais

| | Média ± erro padrão | Variação |
|---|---|---|
| Amplitude A(30a) (mm) | 4 ± 0,4 | 2-7 |
| Veloc. BC(30a) (mm/s) | 211 ± 12,7 | 100-300 |
| PPEvd(22) (ms) | --- | 38-82 |
| TEvd(32) (ms) | --- | 240-373 |

## ÁTRIO ESQUERDO

O estudo ecocardiográfico do AE se faz com o feixe ultra-sônico dirigido na mesma direção que para a demonstração da valva aórtica (Fig.

2.19). A valva aórtica serve como marco para a padronização do local por onde o feixe irá atravessar a cavidade atrial. O AE é a cavidade livre de ecos que se encontra atrás da aorta (Fig. 2.35) (2).

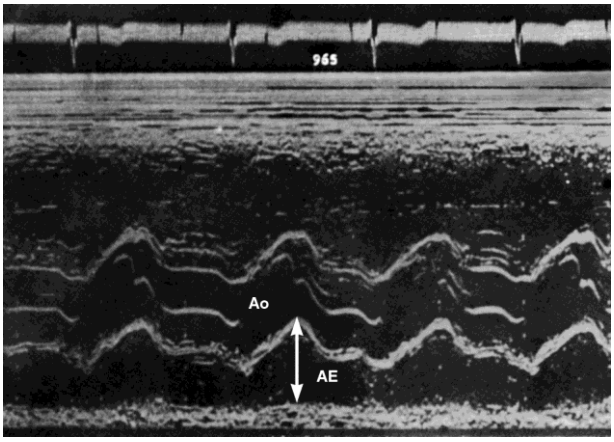


Fig. 2.35 - O átrio esquerdo (AE) corresponde ao espaço livre de ecos encontrado atrás da aorta (AO). O seu diâmetro é medido no final da ejeção ventricular esquerda quando apresenta seu maior tamanho.

O **diâmetro da cavidade atrial** (AE) é medido no final da ejeção ventricular esquerda, quando a parede posterior da aorta se encontra na posição anterior máxima e o AE tem o seu maior tamanho. É obtido medindo-se a distância vertical da face interna da parede posterior da aorta à parede posterior do átrio (27,33), seguindo os preceitos do "primeiro eco", como mostra a Fig. 2.35. Outros autores preferem medir o AE a partir da face externa da parede posterior da aorta (34), ou mesmo do meio desta parede (35). O tamanho do AE pode ser relacionado à superfície corporal do indivíduo (**Índice AE**), (33) havendo dúvidas da validade deste procedimento, visto que o AE não aumenta linearmente com o aumento da superfície corporal (36,37). Brown et al, (36) mostraram que a relação entre o AE e o diâmetro aórtico (**relação AE/Ao**) avalia mais fielmente o tamanho atrial esquerdo, além de não depender da idade ou da superfície corporal do indivíduo. Normalmente a relação AE/Ao mede 0,87-1,11, em pacientes com aumento atrial esquerdo ela é maior que 1,17. O aumento concomitante do diâmetro aórtico poderá falsear esta relação em certos pacientes. A nossa impressão é que a relação AE/Ao é importante na avaliação do tamanho do AE apenas em crianças. Nos adultos, freqüentemente encontramos valores acima de 1,17 em átrios normais (27). Há uma ótima correlação entre a medida ecocardiográfica do tamanho do AE e aquela obtida pela angiocardiografia (33,38,39) como visto na Fig. 2.36. A avaliação ecocardiográfica do tamanho do AE é bastante superior à radiológica (33,40) ou à eletrocardiográfica (41).

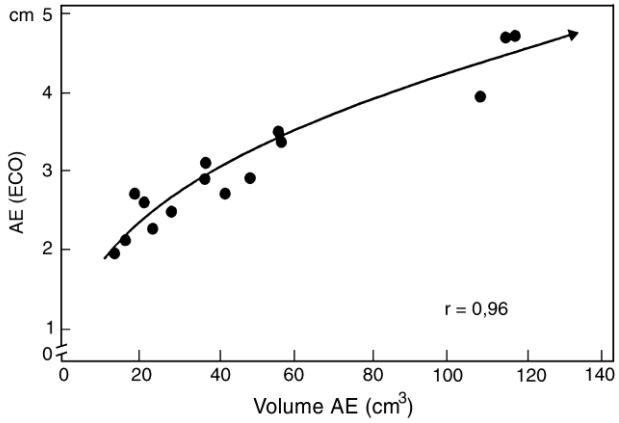


Fig. 2.36 - Correlação entre o diâmetro atrial esquerdo obtido pela ecocardiografia e o volume desta cavidade medido pela angiocardiografia. (Yabek, S.M. *et al*. Circulation, 53:268, 1976.)

Freqüentemente nota-se o que se assemelha a uma divisão do AE em duas cavidades (Fig. 2.37) por uma estrutura móvel no interior da cavidade atrial. Tal aspecto pode ser simplesmente resultante de reverberações da parede anterior da aorta que produzem uma imagem semelhante a esta no dobro de sua distância ao transdutor, ou seja, bem no interior da cavidade atrial esquerda.

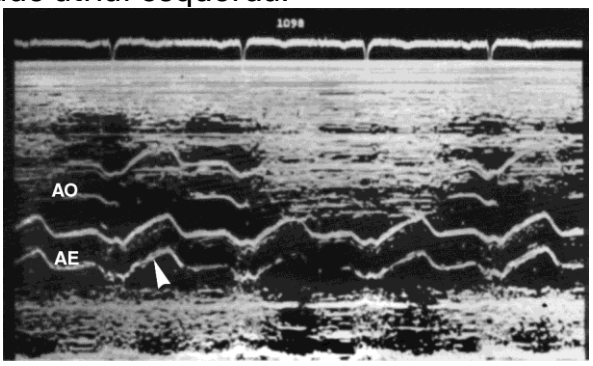


Fig. 2.37 - Reverberação da parede anterior da aorta produzindo uma imagem ondulante no interior da cavidade do AE (*seta*). Notar que esta imagem encontra-se no dobro de profundidade da parede anterior da aorta.

Ocasionalmente, a parede posterior do AE é difícil de ser individualizada, devido à presença de uma "nuvem"de ecos anterior a ela (Fig. 2.38), cuja origem aparentemente é causada por lóbulos laterais ou pela demonstração simultânea de uma veia pulmonar. O importante é não confundi-la com a parede posterior do AE, o que levaria a erros na medida

do tamanho desta cavidade. Ao contrário da parede posterior, estes ecos desaparecem quando diminui-se o ganho.

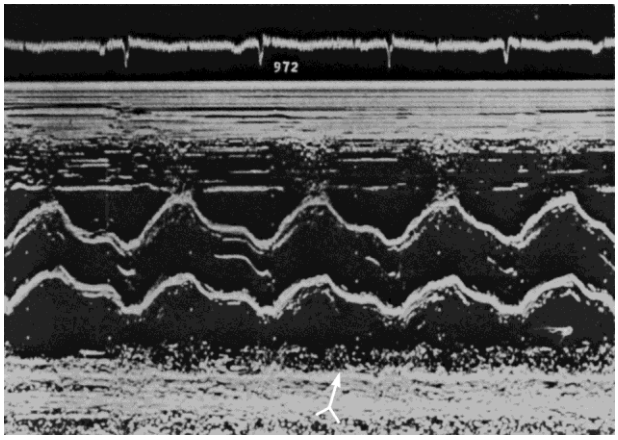


Fig. 2.38 - Átrio esquerdo normal apresentando uma "nuvem" de ecos junto da sua parede posterior. Estes ecos são tênues e na maioria das vezes facilmente reconhecidos e diferenciados da verdadeira parede atrial que é formada por ecos mais fortes (*seta*).

Com o feixe ultra-sônico atravessando o AE, como mostra a Fig. 2.19, a parede posterior desta cavidade não tem nenhum movimento. Contudo, quando se dirige o feixe para a região do sulco atrioventricular, logo atrás do folheto posterior da valva mitral, a **parede posterior do AE,** ou melhor, **o anel mitral posterior,** apresenta movimentos amplos que traduzem as fases de enchimento e esvaziamento das cavidades esquerdas (Fig. 2.39) (42) .

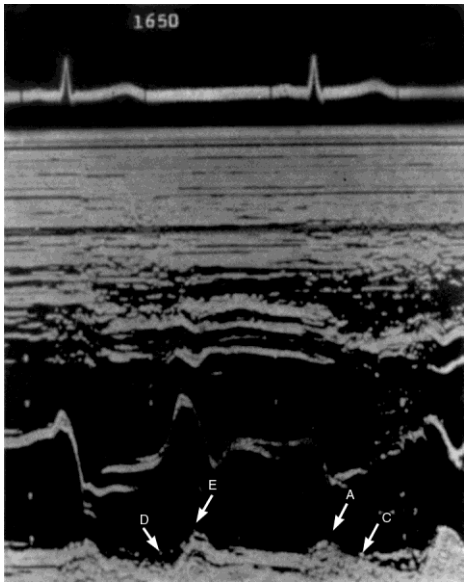

Fig. 2.39 - Movimento da parede posterior do átrio esquerdo junto ao sulco atrioventricular (vide texto).

O movimento desta região do coração é bastante complexo e inicialmente acreditado ser basicamente consequente ao ciclo de enchimento e esvaziamento do átrio esquerdo (42). As alterações do volume desta câmara seriam responsáveis por seu maior ou menor tamanho, e, portanto, pelo afastamento da parede posterior do AE em relação ao transdutor quando o átrio se enche, e aproximação quando se esvazia. Embora esta explicação fosse didática e servisse para justificar as alterações encontradas neste movimento em certas patologias, o eco bidimensional veio mostrar que a região do sulco atrioventricular na realidade apresenta muito mais movimento em direção súpero-inferior do que ântero-posterior.(42a) Como sabemos, o eco unidimensional não consegue distinguir os movimentos que são feitos perpendicularmente ao feixe --- já que a distância da estrutura móvel ao transdutor não modifica --- e portanto apenas aqueles no sentido ântero-posterior deveriam ser detectados.

Com as informações resultantes dos achados ao eco bidimensional é possível uma melhor explicação para o movimento da parede posterior do AE na região do anel mitral. Durante a sístole ventricular, a região do anel é tracionada ativamente em direção inferior pelo VE (Fig. 2.40 A).

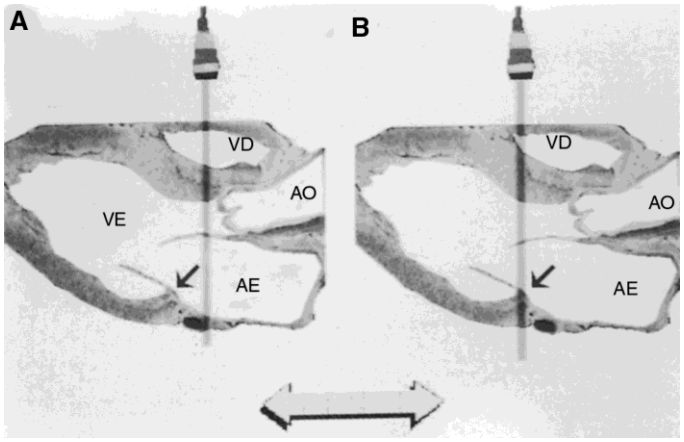


Fig.2.40 - O movimento da parede posterior do AE ao nível do sulco atrioventricular se deve principalmente ao deslocamento do coração no sentido ápico-basal. Durante a sístole esta região é tracionada em direção ao ápice (*A*) e na diástole ela retorna passivelmente, à medida que o VE enche, de modo que no final da diástole ela se encontra exatamente no mesmo local (*B*).

Esta tração dura enquanto o VE está contraindo e produz um rebaixamento do assoalho do AE com consequente deslocamento do anel em direção ao ápice do VE. Logo que a mitral se abre e o VE inicia a fase de enchimento rápido, a região do anel que antes havia sido tracionada ativamente, começa a retornar à sua posição inicial passivamente, movimentando-se em direção oposta ao ápice do VE (Fig. 2.40 B). Este retorno se faz proporcionalmente e à medida que o VE se relaxa e o sangue entre em sua cavidade. No final da diástole, com a contração atrial, entra mais sangue no VE, o que produz uma acentuação do movimento de retorno do anel. Neste período se soma também um movimento de fácil detecção pelo eco unidimensional, já que ocorre em direção ântero-posterior, que é a contração atrial propriamente dita, quando então a parede posterior do AE se desloca para o interior da cavidade atrial. Vemos então que o movimento desta região da parede posterior do AE está mais intimamente relacionada com as fases de esvaziamento e enchimento do VE, do que com o AE. Como veremos no Cap. 6, o estudo deste movimento é que nos dá melhor informação sobre a função diastólica do VE.

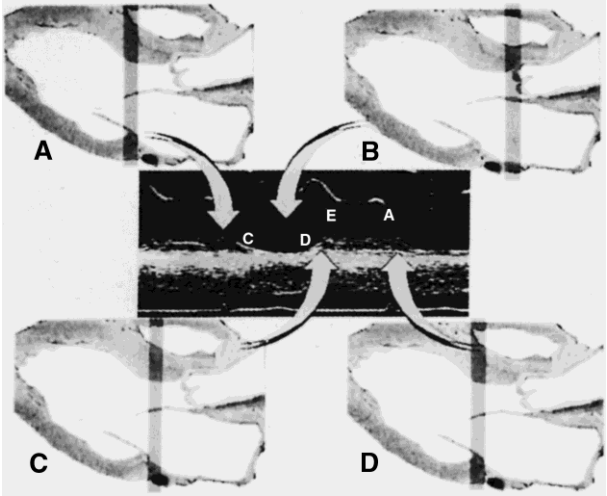


Fig. 2.41 - O registro do eco unidimensional da região do sulco atrioventricular é o somatório do movimento da parede em direção ao transdutor quando ela se contrai e seu deslocamento em direção ápico-basal (vide texto).

A Fig. 2.41 mostra como este movimento complexo é registrado pelo eco unidimensional. A região mais inferior da parede posterior do AE, no local onde se insere o folheto posterior da mitral, encontra-se deslocada mais anterior do que o restante da parede atrial, formando aí uma elevação, que apresenta duas vertentes, uma superior para o lado do AE e outra inferior para o lado do VE. Caso não houvesse esta elevação, único movimento que detectaríamos pelo eco unidimensional nesta região seria o da contração atrial, em direção ao transdutor (anterior), os movimentos

no sentido apical do VE e seu retorno não seriam vistos, já que ocorrem perpendicularmente ao feixe. Contudo, se o feixe ultra-sônico passar bem pelo cume da elevação no início da sístole, quando o VE contrair e tracionar o anel em direção ao ápice, o feixe --- que está estacionário --- não mais estará passando pelo cume da elevação e sim gradativamente descendo pela vertente superior da elevação, à medida que o VE contrai e esta elevação se desloca em direção ao ápice. Isto produz um aparente afastamento da parede posterior do AE ao eco uni, já que agora a região demonstrada encontra-se mais distante do transdutor. Este tipo de movimento é responsável pelo **segmento AC** no ecocardiograma desta região. O relaxamento do VE faz com que a elevação retorne em direção à sua posição inicial e o feixe que estava passando pela região mais baixa da parede atrial gradativamente vai subindo a vertente superior e produz, no registro ecocardiográfico, o **segmento DE** e a **onda E**. Como o VE ainda não se encheu totalmente até este momento, a elevação não retorna inteiramente à sua posição inicial e o feixe passa agora em algum local da vertente. A contração atrial produz dois tipos de movimentos que são somados e percebidos como apenas um ao eco unidimensional. Um deles é o da contração propriamente dita que faz com que a parede posterior mova-se em direção anterior e o outro é a acentuação do retorno da elevação com o enchimento do VE. Neste momento, portanto, a elevação retorna ao seu local inicial e o feixe está passando novamente no seu cume, isto é, na região mais próxima do transdutor. Tais fatos produzem a **onda A** no registro ecocardiográfico que representa a soma destes movimentos. A contração ventricular reinicia o ciclo.

Para uma análise perfeita do movimento da parede posterior do AE é necessário que o seu registro seja feito no local certo, isto é, com o feixe localizado sobre o cume da elevação, no início da sístole. Isto é muito importante, pois do contrário as informações obtidas serão errôneas. A forma correta de se realizar o registro deste local começa com a demonstração da parede posterior do AE em uma região mais superior, onde não há movimento desta parede (Fig. 2.42).

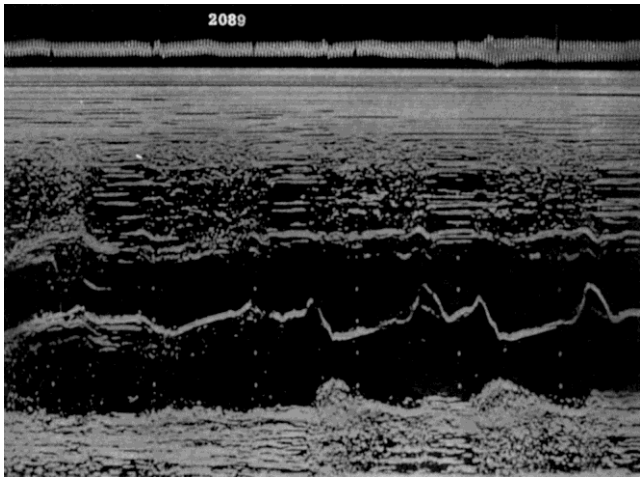


Fig. 2.42 - A perfeita identificação do movimento da parede posterior do AE deve ser procurada realizando-se varreduras na região do sulco atrioventricular (vide texto).

A partir deste ponto, angula-se o transdutor mais inferiormente dirigindo o feixe para a região do anel. À medida que se desloca nesta direção, o movimento da parede posterior se torna aparente. Inicialmente apenas a onda A aparece, indicando que o feixe encontra-se no início da vertente superior da elevação e apenas a contração atrial em direção ântero-posterior está sendo detectada. Continuando a angular o feixe para baixo, a onda E começa a surgir e gradativamente vai aumentando a sua amplitude à medida que o feixe vai subindo na vertente superior. A amplitude da onda E é máxima no cume da elevação. Neste local percebe-se que a onda A atinge o seu ápice, e a parede atrial começa o movimento em direção posterior ao mesmo tempo em que a valva mitral se fecha. O fato da parede atrial movimentar-se imediatamente posterior com o início da sístole e fechamento da mitral, indica que o feixe está na vertente superior, ou no cume da elevação, já que desce mais ainda com a tração da elevação em direção ao ápice. Quando continua-se a angular o feixe para baixo e este ultrapassa o cume descendo pela vertente inferior o fato é logo notado, pois, com o início da sístole, verifica-se que o traçado da parede posterior continua movendo-se para frente, já que com a tração sistólica desta elevação em direção apical o feixe gradativamente sobe a vertente inferior, até atingir o cume, e depois desce pela vertente superior. Tal situação é facilmente percebida, pois após o fechamento mitral a parede não se move imediatamene em direção posterior, mas continua a movimentar-se para frente (Fig. 2.43). Ao se encontrar este tipo de movimento, temos uma indicação de que a angulação foi exagerada e que o feixe ultrapassou o cume. Basta, portanto, uma pequena movimentação agora em direção superior para localizar o feixe no cume.

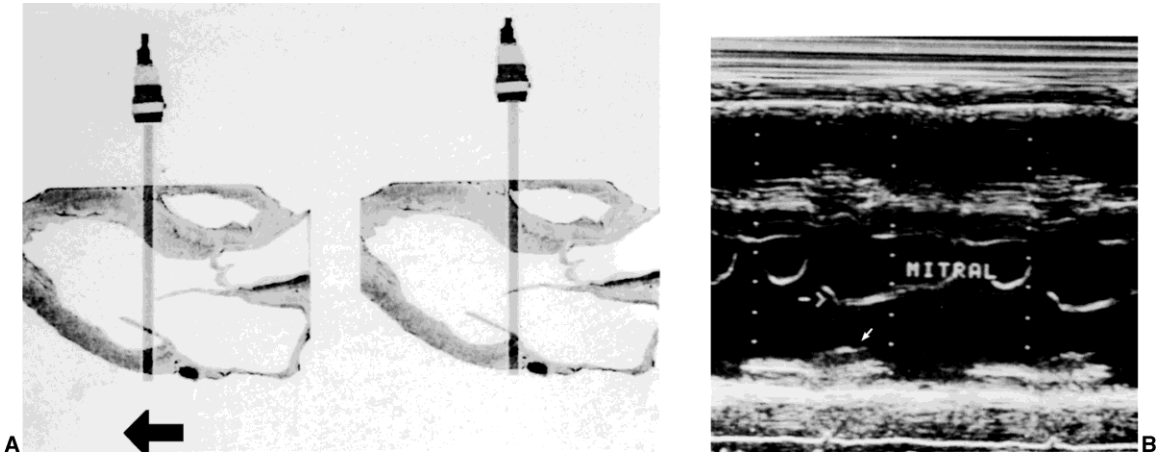


Fig. 2.43 - (A) Caso o feixe ultra-sônico encontre-se na vertente inferior (ventricular) do cume, durante a contração ventricular e deslocamento do cume em direção apical o feixe sobe pela vertente inferior e o eco da parede se aproxima do transdutor, movendo-se para frente. (B) A demonstração de que a parede posterior do sulco atrioventricular continua a mover-se para frente após o início da sístole (seta), isto é, após o fechamento da mitral, indica que o feixe ultra-sônico encontra-se na vertente ventricular da elevação do sulco atrioventricular.

A Fig. 2.44 mostra as diversas medidas realizadas na parede posterior do AE. Os valores normais dos parâmetros analisados no ecocardiograma do AE estão no Quadro 2.4.

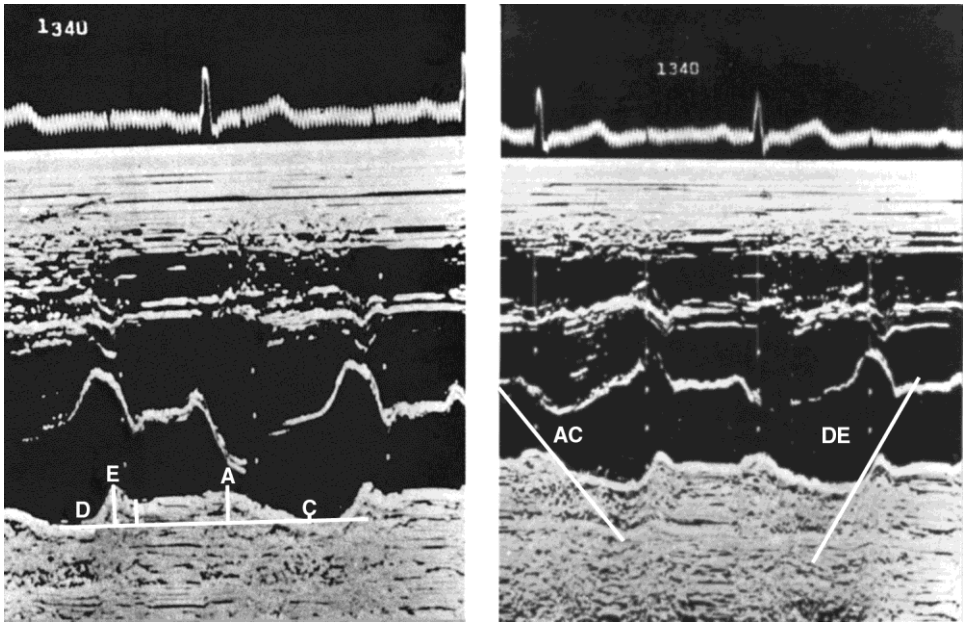

Fig. 2.44 - Medidas realizadas na parede posterior do AE. A linha de base para a avaliação da amplitude da onda E e A, como também da produndidade C, é aquela que passa pela região mais inferior do movimento sistólico de dois ciclos contíguos. As velocidades DE e AC correspondem às inclinações das respectivas rampas.

**Quadro 2.4** Átrio esquerdo ---- Valores normais

| | Média ± desvio padrão | Variação |
|---|---|---|
| Diâmetro AE(27) (mm) | 29 ± 4 | 21 -- 37 |
| Índice AE(27) (cm/m2) | 1,67 ± 0,23 | 1,40 -- 2,10 |
| AE/Ao(27) | 1,15 ± 0,18 | 0,81 -- 1,65 |
| Velocidade DE(42) (mm/s) | 81 ± 19 | 50 -- 120 |
| Velocidade AC(42) (mm/s) | 70 ± 16 | 20 -- 120 |
| Amplitude A(42) (mm/s) | 7 ± 2 | 3 -- 10 |
| Amplitude E(42) (mm) | 6 ± 2 | 3 -- 10 |
| Índice E/A(42) | 0,8 ± 0,2 | 0,5 -- 1,3 |

As principais medidas são:(43) a) velocidade de esvaziamento rápido do AE ou de enchimento rápido do VE (**Velocidade DE**) --- é a velocidade da rampa DE, ela varia nitidamente com a idade, sendo mais lenta quanto maior a faixa etária, e não se altera com a freqüência cardíaca; b) velocidade de enchimento atrial ou de esvaziamento do VE (**Velocidade AC**) --- velocidade da rampa AC, não sofre variação etária ou de freqüência cardíaca; c) **amplitude da onda A** (A) --- distância vertical entre o ápice de A ao ponto mais posterior do movimento atrial durante a sístole, aumenta com a idade; d) **amplitude da onda E** (E) --- distância vertical entre o ápice de E ao ponto mais posterior do movimento atrial durante a sístole, esta amplitude diminui com a idade; e) **índice E/A** --- relação entre o tamanho da onda E e a onda A. As variações etárias encontradas no movimento da parede posterior do AE estão demonstradas na Fig. 2.45 e 2.46. Vemos que, com a idade, a velocidade DE e a onda E diminuem enquanto aumenta a onda A. Tendo em vista que o movimento desta região da parede posterior do AE espelha o enchimento da cavidade ventricular, a diminuição do relaxamento do VE com a idade seria a causa provável destas modificações de movimento da parede atrial.

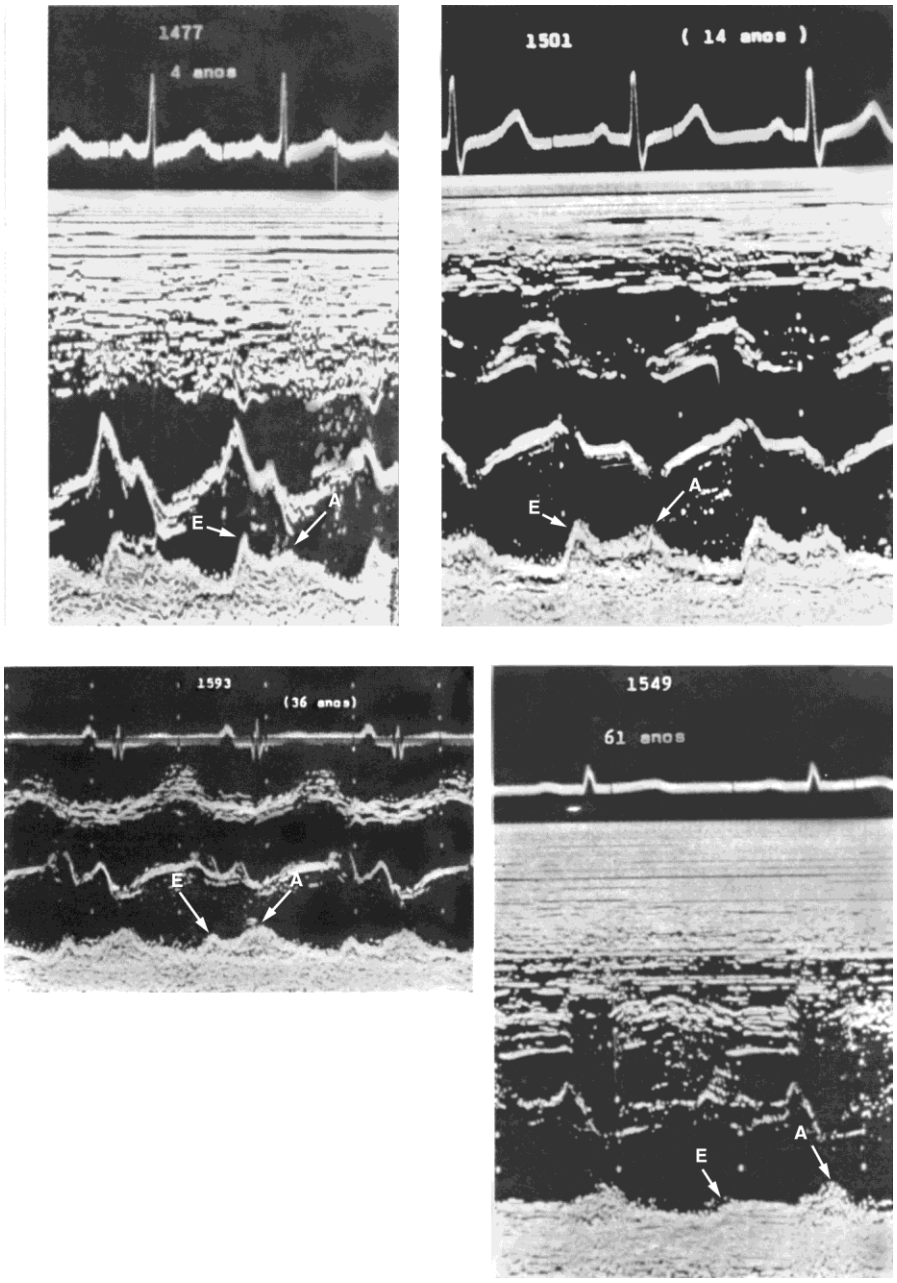


Fig. 2.45 - Variações de movimento da parede posterior do AE dependentes da idade do indivíduo. Quanto mais jovem maior a onda E, menor a onda A e maior a velocidade de esvaziamento atrial DE.

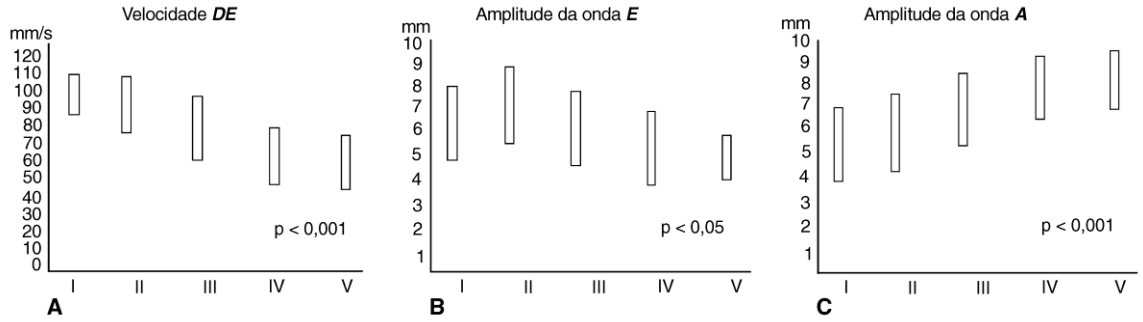


Fig. 2.46 - Variações etárias no movimento da parede posterior do átrio esquerdo. Grupos constituídos de indivíduos normais de acordo com a faixa etária: Grupo I: até 10 anos, Grupo II: 11-20 anos, Grupo III: 21-30 anos, Grupo IV: 31-40 anos e Grupo V: além de 41 anos. Em *A*, nota-se que a velocidade de esvaziamento atrial DE diminui acentuadamente com a idade. A amplitude da onda E diminui (*B*) enquanto que a da onda A aumenta (*C*) com a idade.

Normalmente, o fluxo sangüíneo transmitral durante o terço inicial da diástole corresponde a cerca de 50% do fluxo diastólico total (21). Havendo diminuição do relaxamento do VE, este fluxo inicial poderá diminuir para aproximadamente 25%, e o enchimento ventricular será feito principalmente durante a telediástole, à custa da contração atrial (21). O ecocardiograma da parede atrial aparentemente traduz de uma forma indireta estas modificações do fluxo sangüíneo através da mitral. Com a idade, há diminuição da velocidade de enchimento do VE (Velocidade DE) e da quantidade deste esvaziamento (onda E) durante o terço inicial da diástole, com aumento relativo do enchimento no terço final da diástole, dependente da contração atrial (onda A).

Pode-se também analisar este movimento através de um eco unidimensional obtido com o cursor direcionado para a junção entre o folheto anterior da mitral e o anel fibroso central, tendo um corte apical como guia(43a). Em nossa experiência, a análise nesta posição é pior do que a descrita acima por não detectar o movimento direto da contração atrial que se faz em um plano perpendicular ao avaliado.

O movimento da parede atrial pode ser alterado por arritmias. As extra-sístoles atriais produzem uma onda A no registro desta parede, fato não encontrado nas ventriculares. O *flutter* atrial leva a rápidas contrações da parede (44), como visto na Fig. 2.47.




Fig. 2.47 - Movimento da parede posterior do AE no *flutter* atrial. F = ondas de *flutter*.

No bloqueio atrioventricular aparecem ondas A independentes (Fig. 2.48).




Fig. 2.48 - Movimento da parede posterior do AE em um paciente com bloqueio AV 2:1. Notem a onda A na parede atrial após cada onda P do eletrocardiograma (*setas*).

A respiração também altera o ecocardiograma da parede posterior do AE (45). Na expiração os movimentos têm maior amplitude que na inspiração (Fig. 2.49), porém o tamanho relativo das ondas A e E assim como a velocidade DE e AC permanecem constantes. Como apenas as respirações profundas parecem alterar este registro, o ecocardiograma da parede atrial poderá ser obtido com o paciente respirando normalmente.

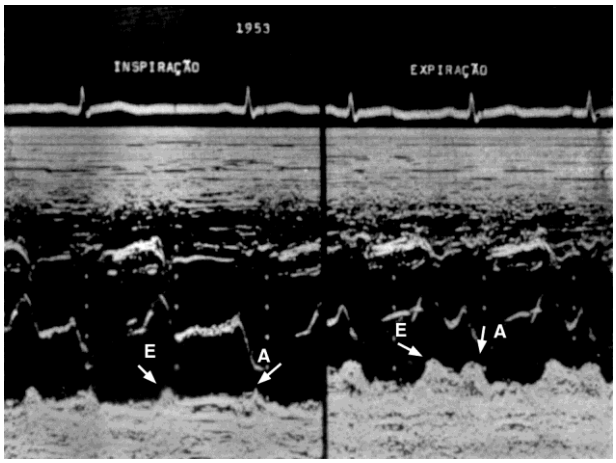


Fig. 2.49 - Modificações respiratórias do movimento da parede posterior do AE. Durante a expiração há um aumento das ondas A e E, contudo o índice E/A permanece constante. A velocidade de esvaziamento atrial DE não se modifica.

Certos autores preferem analisar a dinâmica das modificações volumétricas que ocorrem no AE, utilizando-se do ecocardiograma da parede posterior da aorta (45,46). Apesar de o movimento desta parede ser certamente influenciado pela variação volumétrica do AE, esta influência é menor, estando o movimento das paredes aórticas relacionado mais estreitamente com a ejeção ventricular esquerda (47).

## ÁTRIO DIREITO, SEPTO INTERATRIAL

Parte do átrio direito (AD) e do septo interatrial pode ser visualizado quando o feixe ultra-sônico está dirigido para a valva tricúspide (Fig. 2.15) (2). O AD corresponde ao espaço livre de ecos situado entre o folheto anterior da valva tricúspide e o septo interatrial (2,48,50). Este septo é a estrutura encontrada posteriormente, apresentando movimento ondulante, anterior durante a sístole e posterior na diástole (Fig. 2.50) (50).

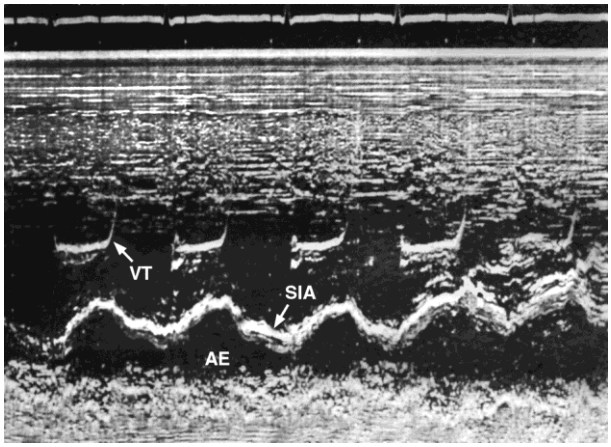


Fig. 2.50 - Demonstração do septo interatrial atrás da valva tricúspide. Este septo apresenta movimento sistólico em direção anterior. SIA = septo interatrial, VT = valva tricúspide, AE = átrio esquerdo.

Apesar da tentativa de certos autores em medir o tamanho do AD ao eco unidimensional, (35,48) como a distância vertical do folheto anterior da tricúspide ao septo interatrial, esta é uma avaliação grosseira desta câmara, devido à falta de padronização para o trajeto do feixe ultra-sônico. Dependendo da angulação do transdutor, o espaço correspondente ao AD poderá aumentar ou diminuir. Já a demonstração do septo interatrial tem importância prática na avaliação de certas cardiopatias congênitas (49-5l) .

## VENTRÍCULO DIREITO, VENTRÍCULO ESQUERDO, SEPTO INTERVENTRICULAR, PERICÁRDIO

Quando se dirige o cursor como visto na Fig. 2.51, o feixe ultra-sônico atravessa sucessivamente a parede torácica, a parede anterior e a cavidade do VD, o septo interventricular, a cavidade ventricular esquerda, as cordoalhas tendinosas e a parede posterior do VE (2,52).

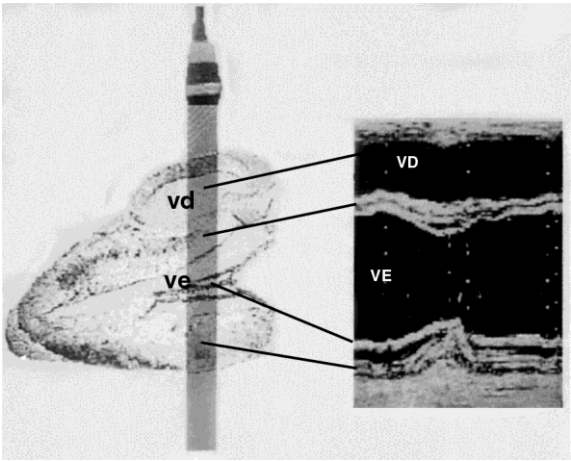

Fig. 2.51 - Direção do feixe ultra-sônico para a demonstração das cavidades ventriculares, septo interventricular e pericárdio (vide texto).

O registro do ecocardiograma do septo interventricular e a parede posterior do VE simultaneamente, talvez seja a parte mais difícil do exame.

Como a cavidade ventricular esquerda é relativamente grande, o feixe ultra-sônico pode atravessá-la por diversos locais diferentes, entre a ponta e a base do coração. Portanto, é necessária a padronização da direção do feixe para que se possa comparar os parâmetros ecocardiográficos entre indivíduos, ou então entre exames seriados no mesmo paciente, garantindo que estas medidas serão feitas sempre no mesmo local da cavidade ventricular esquerda. Para a determinação do diâmetro da cavidade ventricular esquerda e estudo da função deste ventrículo, a direção do feixe ultra-sônico é aquela em que ele atravessa o VE entre a borda livre da valva mitral e o músculo papilar posterior, isto é, na região das cordoalhas tendinosas (14,27,38,53). Contudo, esta direção padronizada pode ser conseguida com o transdutor posicionado em diversos locais da parede torácica e, consequentemente, obter ecocardiogramas, cujas dimensões do VE sejam diferentes, dependendo da posição do transdutor, como visto na Fig. 2.52 (53,54).

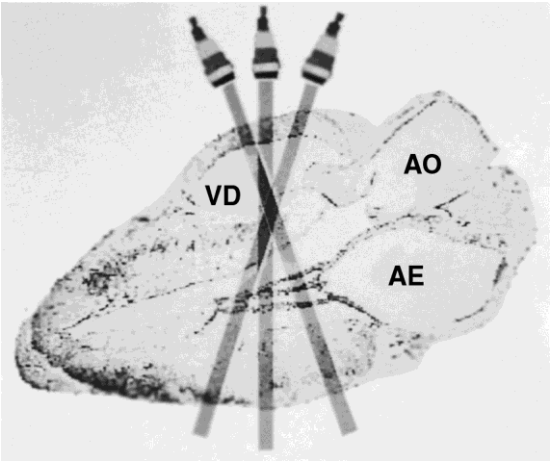


Fig. 2.52 - Esquema demonstrativo de como a posição padronizada para o exame do VE pode ser conseguida com diversas formas de penetração do feixe ultra-sônico.

Portanto, embora a direção do feixe seja padronizada, é necessária uma metodologia na realização do exame do VE para que a posição do transdutor na parede torácica também tenha um padrão. Popp et al.(53) sugeriram que o transdutor deveria estar localizado na região da parede

torácica, onde seria possível o registro da valva mitral, sem que fosse necessária nenhuma angulação para tanto. Isto só será possível quando o transdutor estiver absolutamente perpendicular a esta valva. A partir deste local da parede torácica, angula-se o cursor inferiormente para atingir a região das cordoalhas tendinosas. A Fig. 2.53 mostra um ecocardiograma obtido com o feixe ultra-sônico dirigido, como descrito acima.

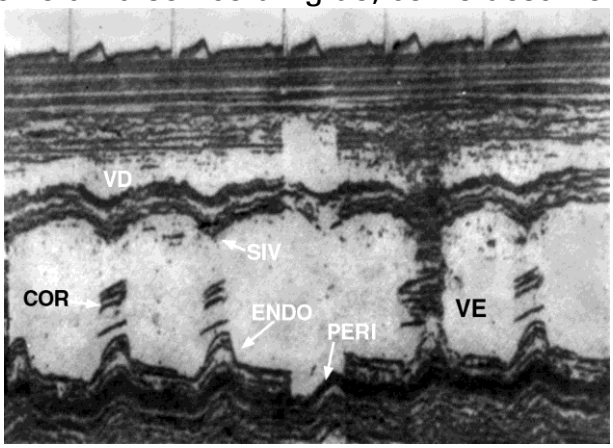


Fig. 2.53 - Ecocardiografia das cavidades ventriculares. VD = ventrículo direito, VE = ventrículo esquerdo, SIV = septo interventricular, COR = cordoalhas tendinosas, ENDO = endocárdio da parede posterior do VE e PERI = pericárdio.

Logo após o registro da parede torácica, delimita-se a parede anterior do VD, movendo-se posteriormente com a sístole ventricular. Na grande maioria dos ecocardiogramas, esta parede não é bem visualizada, devido a reverberações provenientes da parede torácica que surgem como traços imóveis nesta localização, obscurecendo a delimitação perfeita da parede ventricular. Após a parede do VD, segue-se uma região livre de ecos, que corresponde à cavidade ventricular direita (2,52) e mais profundamente registra-se o septo interventricular. Este move-se posteriormente durante a sístole, em direção à cavidade ventricular esquerda, que se situa em um plano mais profundo entre o septo interventricular e a parede posterior do VE (2,55) . Esta parede apresenta movimento sistólico anterior. Em ecocardiogramas tecnicamente bons é possível delimitar o endocárdio, miocárdio e epicárdio da parede posterior do VE (55). Dentro da cavidade ventricular esquerda, observam-se as cordoalhas tendinosas. O pericárdio é o traço mais evidente atrás da parede posterior do VE. Ele é uma estrutura bastante refletora, devido à grande diferença entre a sua densidade (sólido) e a do pulmão situado posteriormente (ar). Esta grande diferença de densidades torna a superfície divisória entre o pericárdio e o pulmão a mais refletora de todo o ecocardiograma e a última a desaparecer do traçado, quando se atenua

progressivamente a quantidade de energia ultra-sônica utilizada para o exame (56). Freqüentemente, o pericárdio e o epicárdio movem-se juntos, formando um único traço, sendo difícil a individualização ecocardiográfica destas estruturas como partes separadas. Em alguns casos, há separação epicárdio-pericárdio apenas durante a sístole em condições normais, o que permite a identificação perfeita destas estruturas isoladamente (Fig. 2.54).

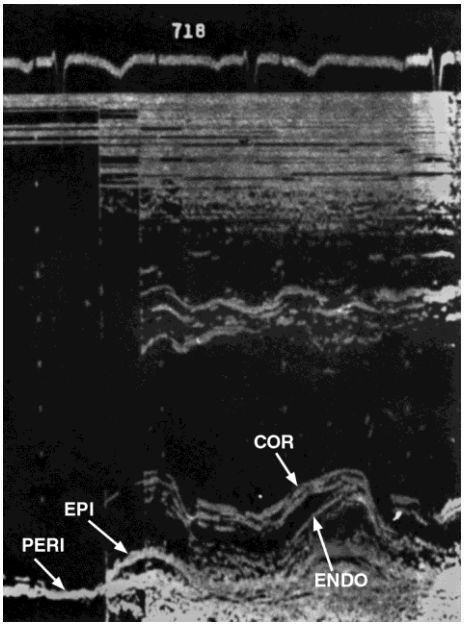


Fig. 2.54 - Separação sistólica entre o epicárdio (EPI) e o pericárdio (PERI). Mais comumente estas duas estruturas movem-se juntas, não sendo possível distingui-las. ENDO = endocário da parede posterior do VE, COR = cordoalhas tendinosas.

**Ventrículo Direito**

As informações ecocardiográficas unidimensinais referentes ao VD são bastante limitadas. Quando é possível registrar a parede anterior do VD, pode-se facilmente medir sua espessura, porém, na maioria dos ecocardiogramas em adultos, tal registro é precário e não permite uma visualização adequada para avaliação. Em crianças, com o uso de transdutores de 5 MHz, que dá melhor resolução proximal, a demonstração da parede anterior do VD é mais fácil. Mede-se a espessura desta parede como a distância da parede torácica (últimos ecos sem movimento) ao endocárdio da parede ventricular durante a onda R do eletrocardiograma. Em condições normais ela é menor do que 5 mm.

Quando visto em um corte do coração no sentido ântero-posterior que passe transversalmente pelas cavidades ventriculares, o VD tem uma

configuração em meia-lua, situado sobre a face ântero-mediana do VE (Fig. 2.55).

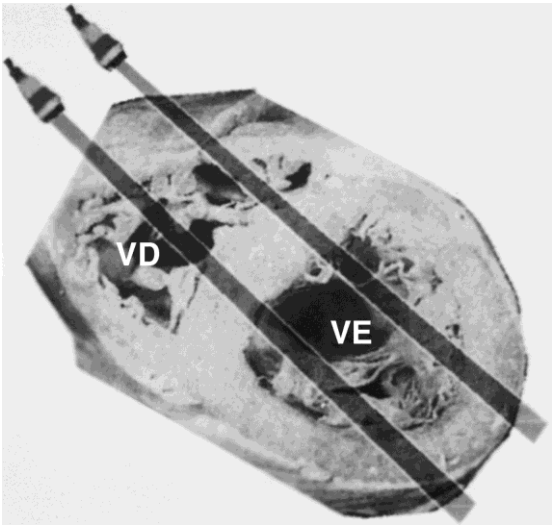


Fig. 2.55 - Esquema demonstrativo de como a direção de penetração do feixe ultra-sônico altera o tamanho do VD medido ao ecocardiograma. Tendo forma de meia-lua em torno do VE, a medida do VD será maior quanto mais medianamente passar o feixe ultra-sônico.

É fácil entender que o tamanho de sua cavidade ao eco unidimensional dependerá do local por onde o feixe ultra-sônico o atravessar. Quanto mais medianamente estiver o transdutor, maior será o tamanho da cavidade ventricular direita. Assim, quando o paciente estiver em decúbito lateral esquerdo, o deslocamento do coração para a esquerda irá favorecer a penetração do feixe mais medianamente no VD e mostrar um tamanho maior que aquele encontrado em decúbito dorsal (14). A análise ecocardiográfica da cavidade ventricular direita está também dificultada pela pobre evidenciação da sua parede anterior. O tamanho do ventrículo direito (VD) é medido como a distância vertical entre o endocárdio da parede anterior e a face ventricular direita do septo interventricular, durante a onda R do ECG (Fig. 2.56).

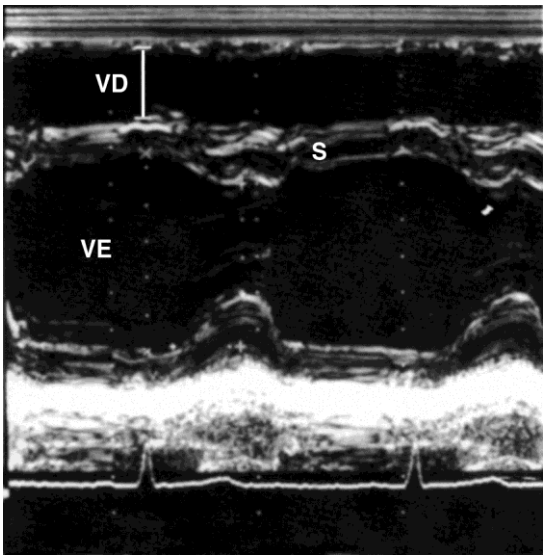


Fig. 2.56 - A medida da cavidade do VD é feita tomando-se a distância vertical entre os ecos do endocárdio da parede anterior do VD e o septo interventricular (S).

Quando não se visualiza a parede anterior, considera-se sua espessura como igual a 0,5 cm, medindo-se o VD como a distância da parte interna da parede torácica ao septo interventricular, menos 0,5 cm, correspondente à espessura da parede (27,52). Naturalmente esta medida depende da posição do paciente, sendo maior em decúbito lateral esquerdo que dorsal (14). O **índice do VD** é a relação do tamanho desta cavidade com a superfície corporal do indivíduo. Os valores normais destas medidas estão no Quadro 2.5.

**Quadro 2.5** Ventrículo direito, ventrículo esquerdo
Valores normais

| | Média ± desvio padrão | Variação |
|---|---|---|
| VD(27) (mm) | 17 ± 5 | 7 -- 24 |
| Índice VD(27) (cm/m2) | 1.01 ± 0,26 | 0,41 -- 1,53 |
| IS(27) (mm) | 6 ± 2 | 4 -- 11 |
| EDS(27) (mm) | 7 ± 2 | 3 -- 10 |
| % ESS(27a) (%) | -- | 30 -- 50 |
| IP(27) (mm) | 10 ± 2 | 7 -- 15 |
| VSMP(27) (mm/s) | 44 ± 7 | 30 -- 60 |
| VS Máx(27b) (mm/s) | 55 ± 10 | 36 -- 70 |

| | | |
|---|---|---|
| VD Máx(27) (mm/s) | 141 ± 25 | 110 -- 200 |
| EDP(27) (mm) | 6 ± 1 | 4 -- 10 |
| ESP(27) (mm) | 11 ± 1 | 9 -- 16 |
| D(27) (mm) | 46 ± 4 | 39 -- 55 |
| S(27) (mm) | 29 ± 3 | 20 -- 37 |
| Índice VE(27) (cm/m2) | 2,73 ± 0,25 | 2,20 -- 3,23 |

**Septo Interventricular**

Apesar de Edler et al (57) em 1961, terem notado em seus estudos iniciais uma faixa de ecos entre a valva tricúspide e a mitral e de suporem que estes ecos seriam originários do septo interventricular, o estudo ecocardiográfico desta estrutura não obteve maiores atenções até 1969, quando Popp et al (52) fizeram uma análise mais detalhada deste septo.

Como visto na Fig. 2.57, a superfície septal direita (anterior) não é bem evidenciada como a superfície esquerda (posterior) e é formada por maior quantidade de ecos, enquanto a superfície esquerda é mais lisa, freqüentemente representada apenas por um traço bem delimitado. Isto se deve à presença de trabeculações no lado direito e também à proximidade com o folheto septal da tricúspide, que muitas vezes é registrado acolado ao septo.

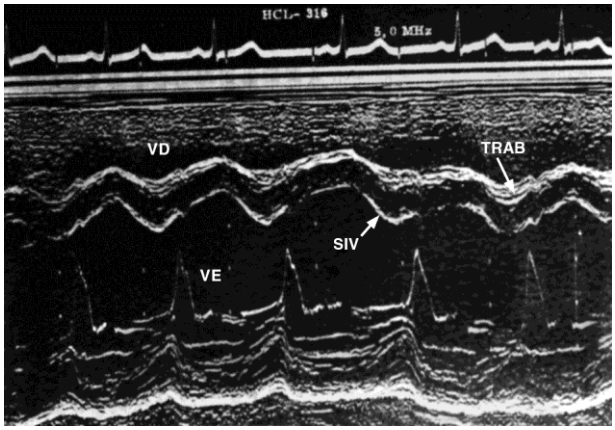


Fig. 2.57 - Diferença entre a face ventricular direita e esquerda do septo interventricular (SIV). Devido à presença de trabeculações (TRAB), a face direita do septo interventricular apresenta-se mais espessa que sua face ventricular esquerda, que é bastante lisa.

O movimento do septo interventricular varia de acordo com a região estudada (Fig. 2.58).

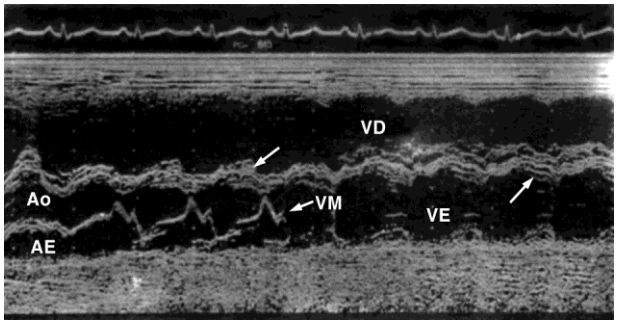


Fig. 2.58 - Variação do movimento do septo interventricular dependendo do local examinado. Junto à aorta (Ao) ele se move para frente durante a sístole ventricular, mais baixo, em direção ao ápice do VE, o septo apresenta movimento sistólico em direção posterior (*seta*).

Perto do ápice ventricular esquerdo ele se move posteriormente durante a sístole. A região mais superior do septo, que se encontra anatomicamente ligada à aorta, sofre influência do movimento aórtico e se desloca anteriormente na sístole. A região mediana do septo situada entre dois movimentos opostos (zona transicional) pode apresentar movimento sistólico anterior, posterior ou praticamente não se mover. A região transicional do septo é aquela visualizada quando simultaneamente a valva mitral está bem evidenciada dentro da cavidade ventricular esquerda, indicando que o feixe está passando por uma região relativamente alta do VE. Só se deve tirar conclusões definitivas sobre o movimento septal quando o exame for feito abaixo da valva mitral, o que indicaria que a região por onde o feixe ultra-sônico está atravessando o septo também é baixa e, portanto, não sofre influência do movimento da aorta.

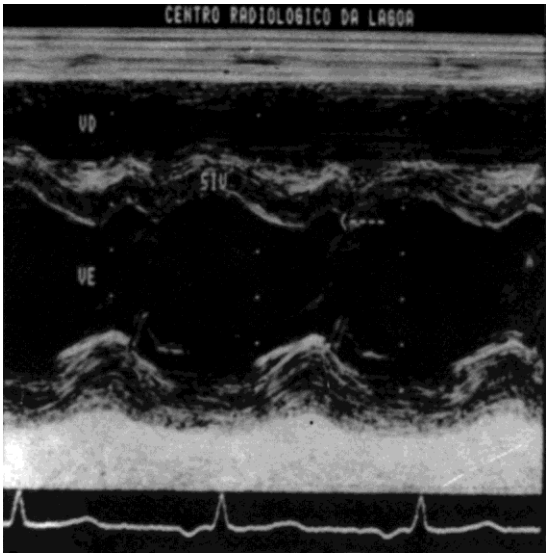

Fig. 2.59 - Movimento normal do septo interventricular. Notar o entalhe septal (*seta*). SIV = septo interventricular.

A Fig. 2.59 mostra o movimento normal do septo interventricular (58). Logo após a onda P do ECG, move-se anteriormente, mas é logo seguido por um rápido deslocamento posterior que começa cerca de 0,05 s depois do QRS. Após o ponto máximo deste movimento posterior, o septo dirige-se anteriormente e, caracteristicamente, forma um entalhe que ocorre após a onda T do ECG. Após o entalhe, o septo move-se em direção anterior, rápido inicialmente e depois vagarosamente, até a próxima onda P do ECG. Simultaneamente ao movimento sistólico, o septo se espessa.

As medidas feitas comumente no septo interventricular estão demonstradas na Fig. 2.60 e seus valores normais no Quadro 2.5.

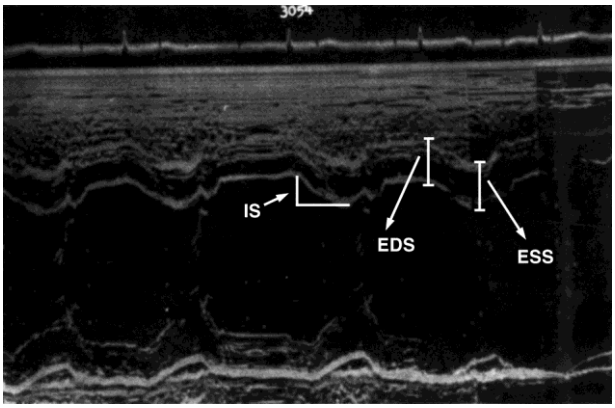


Fig. 2.60 - Movimento normal do septo interventricular e principais medidas. IS = incursão septal, EDS =espessura diastólica e ESS = espessura sistólica do septo interventricular.

A **incursão septal (IS)** é a distância vertical entre o ponto mais anterior da face ventricular esquerda do septo interventricular na diástole ao ponto mais posterior sistólico.

A **espessura diastólica do septo (EDS)** é medida durante a onda R do ECG, e a **espessura sistólica do septo (ESS)** será a medida no local onde o septo for mais espesso. Ambas correspondem à distância da face direita à face esquerda do septo. Deve-se ter muito cuidado na identificação correta da face direita do septo interventricular, a fim de não incluir na medida da espessura o folheto septal da tricúspide ou uma trabeculação grosseira.

A percentagem de **espessamento sistólico do septo (% ESS)** pode ser calculada da seguinte forma:

$$\% \text{ EES} = \frac{\text{ESS - EDS}}{\text{EDS}} \cdot 100$$

**Parede Posterior do Ventrículo Esquerdo**

O ecocardiograma da parede posterior do VE mostra o endocárdio, sua espessura (miocárdio) e ocasionalmente distingue-se o epicárdio isoladamente do pericárdio (Fig. 2.54).

A Fig. 2.61 mostra o movimento normal da parede posterior do VE. (58)

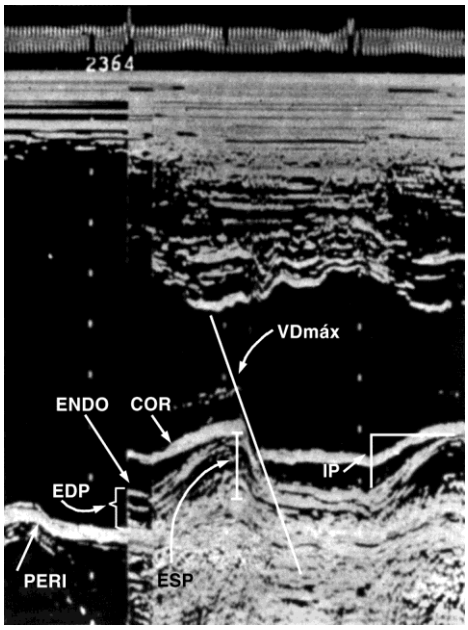


Fig. 2.61 - Movimento normal da parede posterior do VE e principais medidas (vide texto). ENDO = endocárdio, PERI = pericárdio, COR = cordoalhas tendinosas, EDP = espessura diastólica da parede, ESP = espessura sistólica da parede, IP = incursão da parede, VDmáx= velocidade diastólica máxima da parede.

Após a onda P do ECG, esta apresenta um ligeiro movimento posterior, seguido depois do QRS, de um movimento anterior, que é inicialmente rápido e depois progressivamente mais lento, até atingir sua incursão máxima, quando pode formar um platô para mover-se rapidamente em direção posterior. Depois este movimento continua mais lentamente até o momento da próxima onda P. O epicárdio apresenta o mesmo tipo de deslocamento que o da superfície endocárdica, mas com menor amplitude. O miocárdio sofre um nítido espessamento durante a

sístole ventricular. Dependendo do grau de intensidade, rejeição e atenuação do traçado, o miocárdio pode se tornar uma área vazia de ecos entre o endocárdio e o pericárdio, como mostra a Fig. 2.62.

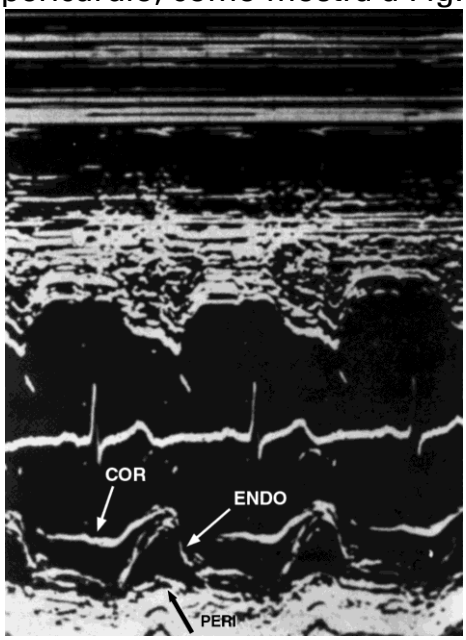


Fig. 2.62 - O miocárdio por ser de densidade homogênea pode não refletir ecos aparecendo no traçado ecocardiográfico como uma região livre de ecos entre o endocárdio (ENDO) e o pericárdio (PERI). COR = cordoalhas tendinosas.

Um erro técnico bastante freqüente no ecocardiograma da parede posterior do VE é o exame desta estrutura em traçados obtidos com pouca intensidade de energia ultra-sônica. Nestes casos, o endocárdio e o miocárdio podem não aparecer no registro e o pericárdio ser identificado erroneamente como se fosse o endocárdio da parede posterior (Fig. 2.63).

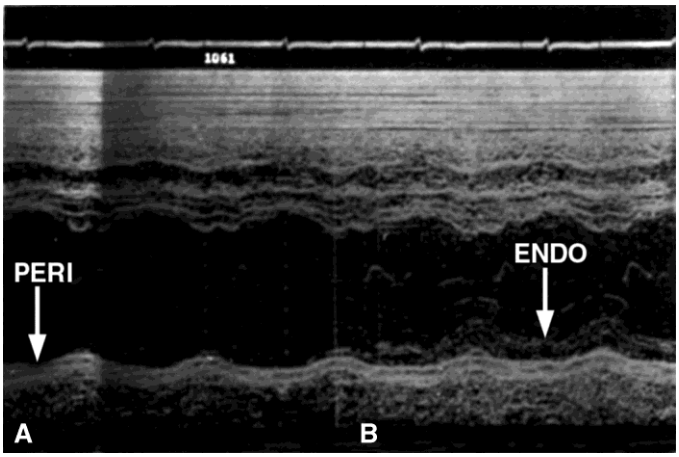

Fig. 2.63 - A parede posterior do VE muitas vezes é de difícil demonstração. Caso não haja quantidade suficiente de energia ultra-sônica, ela pode não aparecer e o pericárdio (PERI) ser erroneamente identificado como sendo o endocárdio (ENDO) como visto em A. Dando-se a quantidade suficiente de energia, nota-se o aparecimento do endocárdio (*B*).

As diversas medidas efetuadas na parede posterior do VE estão demonstradas na Fig. 2.61 e seus valores normais no Quadro 2.5.

A amplitude de **incursão da parede posterior (IP)** é a distância vertical entre o ponto diastólico mais posterior do endocárdio desta parede ao ponto sistólico mais anterior.

A **velocidade sistólica média da parede posterior (VSMP)** é obtida dividindo-se a IP pelo tempo gasto nesta incursão (IP/t). A **velocidade sistólica máxima da parede posterior (VSMáx)** é obtida por triangulação, tomando-se a rampa mais inclinada do movimento sistólico da parede posterior.

A **velocidade diastólica máxima (VDMáx)** também é obtida por triangulação, tomando-se a rampa mais inclinada do movimento diastólico da parede posterior.

A **espessura diastólica da parede posterior (EDP)** é medida durante a onda R do ECG, e a **espessura sistólica (ESP)** é medida no local de maior espessamento sistólico. Ambas correspondem à distância entre o endocárdio e a face interna do pericárdio (individualizado após atenuação do traçado). Há ótima correlação entre os valores da EDP obtidos ao ecocardiograma e aqueles encontrados durante uma cirurgia, (59) autópsia(59) ou angiocardiograma.(60)

**Cavidade Ventricular Esquerda**

A cavidade ventricular esquerda corresponde à zona livre de ecos entre o registro do lado esquerdo do septo interventricular e a parede posterior do VE.(2,55) O movimento das suas paredes septal e posterior quando analisado pela ecocardiografia deve ser considerado como composto de dois deslocamentos distintos.(58) O movimento principal corresponde ao deslocamento do septo em direção posterior e ao da parede posterior em direção anterior, durante a fase de ejeção ventricular. Superposto a estes movimentos, há o deslocamento de todo o coração em direção anterior com rotação anti-horária, durante o terço final da ejeção ventricular e depois em direção posterior, na fase de relaxamento isovolumétrico.(61) Caso não existisse tal deslocamento, o movimento septal seria uma imagem espelho do movimento da parede posterior. Ao ecocardiograma, porém, a anteriorização sistólica de todo o coração é somado a da parede posterior (que move na mesma direção) e subtraído a da parede septal (que move na direção contrária), fazendo com que a

amplitude de incursão da parede posterior seja maior que a do septo interventricular.

O estudo simultâneo do septo e da parede posterior do VE (Fig. 2.64) mostra que durante a fase de pré-ejeção há pouca modificação da dimensão da cavidade ventricular esquerda.

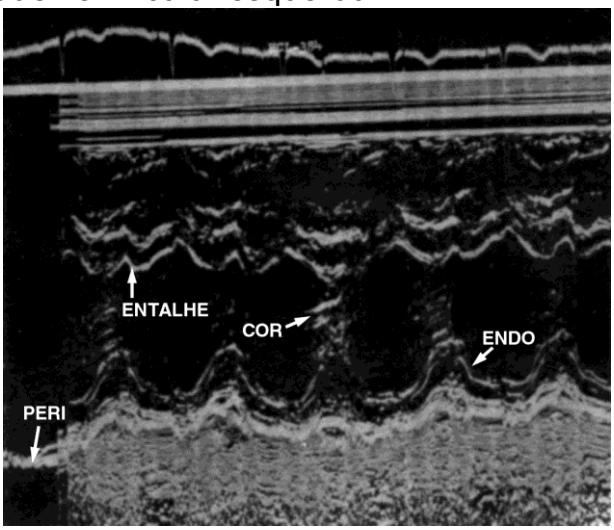


Fig. 2.64 - Movimento do septo (SIV) e da parede posterior do VE (PP). O entalhe septal (*seta*) é formado na dependência do movimento do septo e de todo o coração (vide texto).

Nos 2/3 iniciais da sístole, as paredes se movem em direção ao centro da cavidade. O ponto mais posterior do movimento septal ocorre muito mais precocemente (30 ms em média) que o ponto mais anterior do movimento da parede posterior. Assim, durante o terço final da sístole, as paredes apresentam um movimento paralelo anterior, que é devido ao deslocamento do todo o coração anteriormente. Durante a fase de relaxamento protodiastólico, todo o coração move-se posteriormente, fazendo com que as paredes apresentem um movimento posterior em paralelo, o que leva à produção de um entalhe no septo interventricular. Após isto, as duas paredes movem-se em sentidos opostos, a septal anteriormente e a parede posterior para trás. O entalhe septal parece ser produzido pelo deslocamento cardíaco anterior no final da sístole e posterior no início da diástole; portanto, não é devido ao movimento septal isolado. O ponto E da abertura da valva mitral corresponde em tempo ao entalhe septal.

Diversos parâmetros relativos à função esquerda podem ser avaliados no ecocardiograma do VE. Neste capítulo, apenas os diâmetros diastólico e sistólico desta cavidade serão estudados (Fig. 2.65).

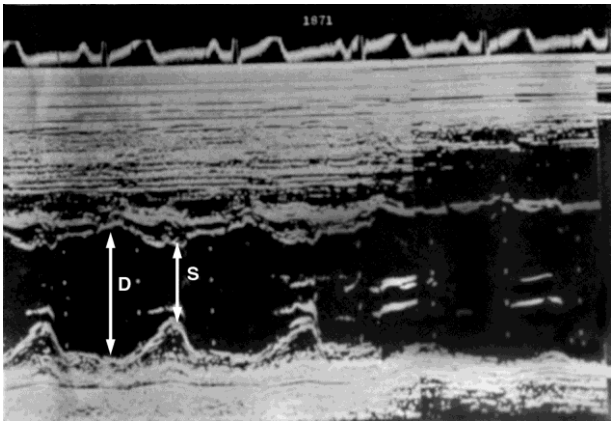


Fig. 2.65 - O diâmetro diastólico do VE (D) é obtido durante a onda R do ECG e o diâmetro sistólico (S) durante o ponto máximo de incursão da parede posterior. Ambas as medidas correspondem à distância vertical entre o endocárdio da face ventricular esquerda do septo interventricular e o endocárdio da parede posterior do VE.

O **diâmetro diastólico (D)** é medido durante a onda R do ECG e corresponde à distância vertical entre o endocárdio da face ventricular esquerda do septo interventricular e o endocárdio da parede posterior do VE. O **diâmetro sistólico (S)** é esta mesma distância medida no ponto máximo da incursão da parede posterior. Certos autores obtêm esta medida no momento do ponto mais posterior do movimento septal, o que pode ser inclusive mais correto, já que neste momento é que termina a ejeção,(58a) porém é impraticável realizar esta medida quando houver alteração do movimento septal além de diferençar em apenas 1 mm em média da medida obtida durante o momento mais anterior da parede posterior. O **índice do VE** é o diâmetro diastólico relacionado à superfíciecorporal do indivíduo. Os valores normais destas medidas estão no Quadro 2.5.

De acordo com Mc Donald et al.(58), como o feixe ultra-sônico atravessa o VE numa direção ligeiramente oblíqua ao seu eixo longitudinal, porém em uma região provavelmente abaixo daquela onde a cavidade tem seu maior diâmetro em indivíduos normais, estes dois erros referentes à medida ecocardiográfica do diâmetro ventricular tenderiam a se cancelar. Diversos trabalhos mostram a ótima correlação entre os diâmetros diastólico e sistólico do VE, encontrados pela ecocardiografia, quando comparados aos obtidos através de estudos angiocardiográficos,(62-64) porém, em um estudo feito por Fortuin et al., (62) havia pequena superestimação do diâmetro sistólico pela ecocardiografia.

Desde que o estudo ecocardiográfico do VE seja feito de modo padronizado, descrito anteriormente, as medidas dos diâmetros

ventriculares serão reproduzíveis quando obtidas por indivíduos diferentes.(65)

As medidas ecocardiográficas do diâmetro do VE são sensíveis para detectar modificações pequenas do tamanho da cavidade, como as que ocorrem após o uso de nitroglicerina, (66,67) de nitrito de amilo, (67) de fenilefrina, (66) após manobra de Valsalva,(68) ou mesmo após a mudança da posição deitada para em pé.(66)

O ecocardiograma das paredes septal e posterior do VE pode revelar modificações do movimento destas estruturas secundárias a distúrbios da seqüência da onda de despolarização ventricular. Assim, as **extra-sístoles ventriculares**, principalmente as originadas no VD, alteram o movimento do septo interventricular, produzindo deslocamento sistólico anterior, em vez de posterior, como normalmente.(69) O **bloqueio do ramo esquerdo (BRE)** modifica o movimento septal de uma forma característica (Fig. 2.66). (70,71)

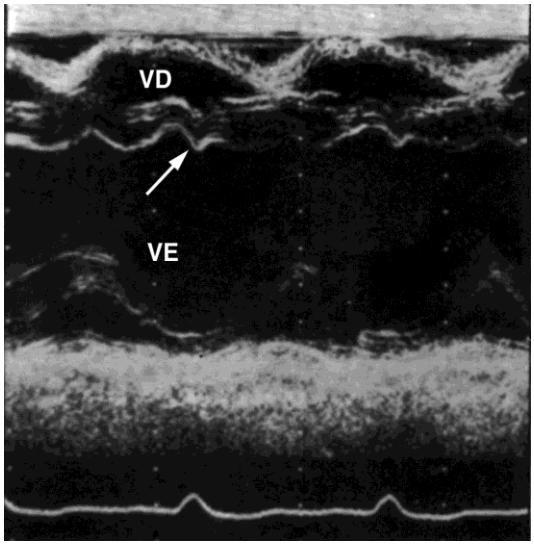


Fig. 2.66 - Movimento do septo interventricular no bloqueio completo do ramo esquerdo. Notem o rápido movimento em direção posterior do septo (seta) que ocorre ainda durante o QRS do eletrocardiograma e antes do início do movimento da parede posterior do VE.

Logo após o início do QRS, ainda durante o período de pré-ejeção do VE, o septo mostra um rápido movimento posterior, antes mesmo que a parede posterior comece a se mover anteriormente e segue-se um deslocamento anterior amplo durante a fase de ejeção, mas no final desta, o septo volta a mover-se em direção posterior. Este tipo de movimento septal com deslocamento posterior durante a fase de pré-ejeção não é encontrado nas outras diversas causas de movimento anormal do septo interventricular, exceto no **Wolff-Parkinson-White (WPW)** tipo B. O **bloqueio do ramo direito** não altera o ecocardiograma das paredes

ventriculares. O uso de **marca-passo** com o fio eletródio localizado no endocárdio do VD também causa alteração do movimento septal.(72) A síndrome de WPW produz modificações do movimento das paredes ventriculares, dependendo do local por onde se faz a pré-excitação.(73-75) No WPW tipo B, com pré-excitação do VD, há movimento septal anormal semelhante ao verificado no BRE . No WPW tipo A, com pré-excitação da parede posterior do VE, o septo interventricular move-se normalmente, contudo, a parede posterior apresenta uma pequena área de contração prematura durante a inscrição da onda Delta do eletrocardiograma, seguida do movimento anterior normal da fase de ejeção. A fase de relaxamento também está dividida em duas etapas, uma precoce e outra mais tardiamente (Fig. 2.67).

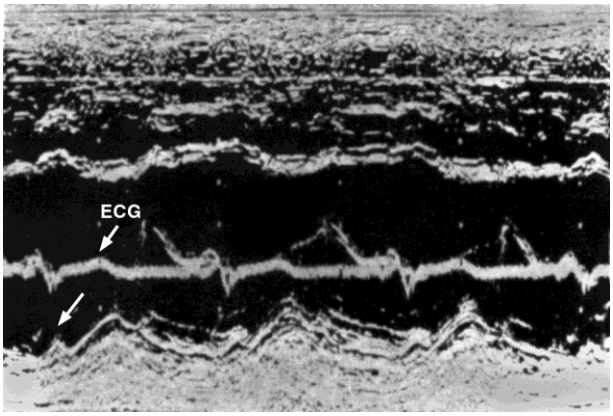


Fig. 2.67 - Movimento da parede posterior do VE no WPW tipo A. Há movimento prematuro da parede posterior do VE que ocorre durante a inscrição da onda delta do ECG (*seta*) e dois movimentos distintos de relaxamento.

Este movimento prematuro não é fácil de ser demonstrado durante o estudo ecocardiográfico de pacientes com WPW, pois está restrito a uma área bem pequena da parede posterior do VE. De Maria et al., (75) estudando pacientes com WPW tipo A encontraram também uma demora do início do movimento septal e da parede anterior do VD, quando comparados com um grupo normal.

**Cordoalhas Tendinosas**

A correta identificação das cordoalhas tendinosas no traçado ecocardiográfico unidimensional do VE é de grande importância, pois elas são freqüentemente confundidas com o endocárdio da parede posterior, o que leva à subestimação do diâmetro da cavidade ventricular e superestima a espessura da parede posterior. A proximidade das

cordoalhas à parede posterior e a grande intensidade dos ecos delas provenientes são as causas da dificuldade de se individualizar corretamente estas estruturas (Fig. 2.68).

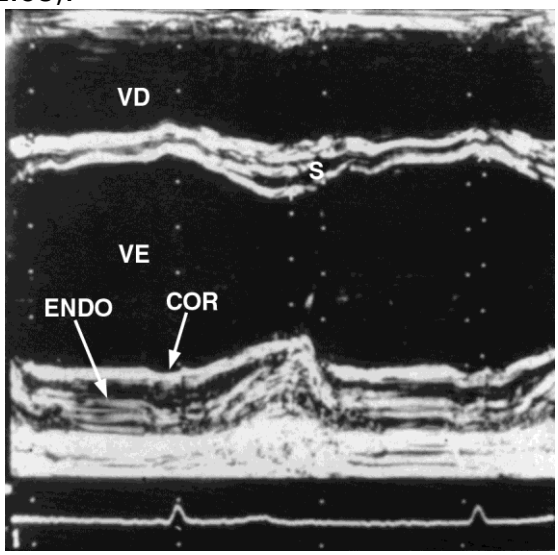


Fig. 2.68 - As cordoalhas tendinosas (COR), quando bem próximas da parede posterior do VE, podem ser confundidas com o endocárdio desta parede, o que levaria a falsas avaliações de espessura da parede posterior e do diâmetro do VE. ENDO = endocárdio.

Diversos dados ajudam a identificação correta do endocárdio e das cordoalhas: 1) as cordoalhas têm menor amplitude de movimento do que o endocárdio durante a sístole; 2) a velocidade do movimento sistólico em direção anterior das cordoalhas é menor que a do endocárdio, o que leva a um traçado menos íngreme que a do endocárdio; 3) as cordoalhas estão mais próximas do endocárdio durante o final da sístole, onde podem inclusive se tocar, visto que na diástole elas se afastam; 4) angulando-se o transdutor ligeiramente em direção superior, pode-se demonstrar a continuidade das cordoalhas com a valva mitral, como mostra a Fig. 2.69.

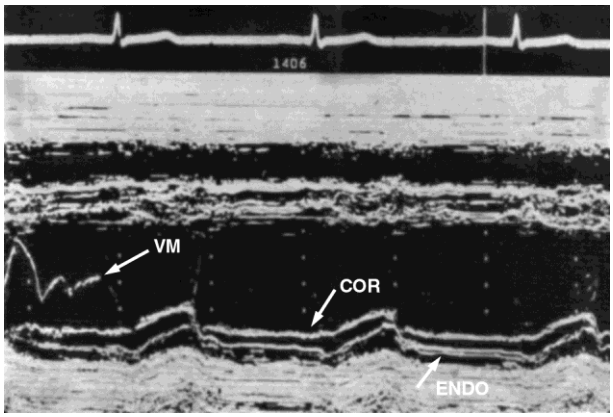

Fig. 2.69 - As cordoalhas tendinosas (COR) podem ser diferenciadas do endocárdio (ENDO), demonstrando-se sua continuidade com a valva mitral (VM) quando se angula levemente o transdutor em direção cefálica.

Apesar destas diferenças, ocasionalmente não é possível separar corretamente estas estruturas através da ecocardiografia unidimensional.

**Pericárdio**

O pericárdio anterior está ligado à parede torácica, não sendo possível individualizá-lo pela ecocardiografia. O pericárdio posterior é registrado como uma faixa de ecos mais espessa atrás da parede posterior do VE.(76,77). Por detrás do pericárdio está o pulmão. A linha divisória entre o pericárdio (sólido) e o pulmão (contendo ar) é altamente refletora, devido a grande diferença de densidade entre estas duas estruturas, o que faz com que o pericárdio posterior seja a superfície mais refletora do coração. Por este motivo o pericárdio é a última estrutura a desaparecer do traçado ecocardiográfico quando se diminui a intensidade da energia ultra-sônica utilizada no exame, o que pode ser utilizado para a correta identificação de seus folhetos (Fig. 2.54). Normalmente o pericárdio move-se paralelamente ao epicárdio da parede posterior, isto é, em direção anterior durante a sístole ventricular.

## VARREDURAS ECOCARDIOGRÁFICAS

O registro contínuo do ecocardiograma enquanto se dirige o feixe ultra-sônico de uma região à outra é denominado de **varredura ecocardiográfica**. É utilizada principalmente para mostrar a relação das estruturas cardíacas entre si. A varredura pode ser obtida com a angulação ou com o deslocamento do transdutor de um local a outro, enquanto se registra o traçado ecocardiográfico. A varredura mais comum é aquela feita da ponta do coração à base, ou vice-versa (Fig. 2.70).

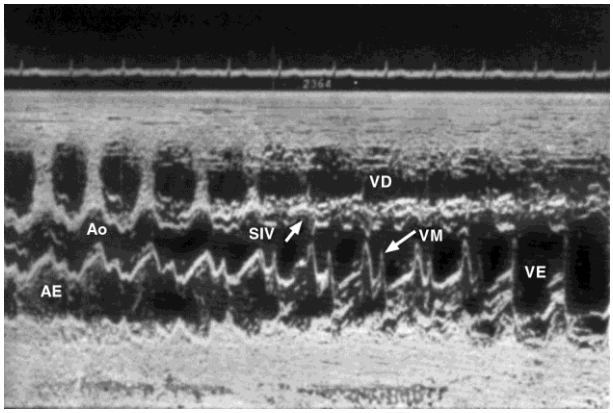

Fig. 2.70 - Varredura ecocardiográfica obtida a partir da base do coração (esquerda da figura) em direção ao ápice (direita da figura). Com esta varredura demonstra-se a relação anatômica entre a parede anterior da aorta (Ao) e o septo interventricular (SIV), assim como a relação entre a parede posterior da aorta e o folheto anterior da valva mitral (VM).

Ela mostra a relação das paredes aórticas com o septo interventricular e com o folheto anterior da valva mitral. Normalmente a parede anterior da aorta continua com o septo interventricular, encontrando-se estas duas estruturas na mesma profundidade. A parede posterior da aorta está ligado ao folheto anterior da valva mitral. A parede posterior do átrio esquerdo continua com a parede posterior do ventrículo esquerdo. Esta varredura demonstra a diferença no movimento do septo interventricular, dependendo da região por onde o feixe está passando. Na região apical, o septo tem movimento posterior durante a sístole; mais acima, perto da base do coração, ele quase não se move ou o faz em direção anterior, devido à tração feita pela parede anterior da aorta que se desloca anteriormente durante a ejeção ventricular.

Uma outra varredura de importância quando não existia o eco bidimensional, é aquela obtida com o feixe ultra-sônico dirigido inicialmente para a valva tricúspide e septo interatrial e depois deslocado lateralmente para a região da valva mitral. Com isto, demonstra-se a continuidade da parede baixa do septo interatrial com o folheto anterior da valva mitral (Fig. 2.71).

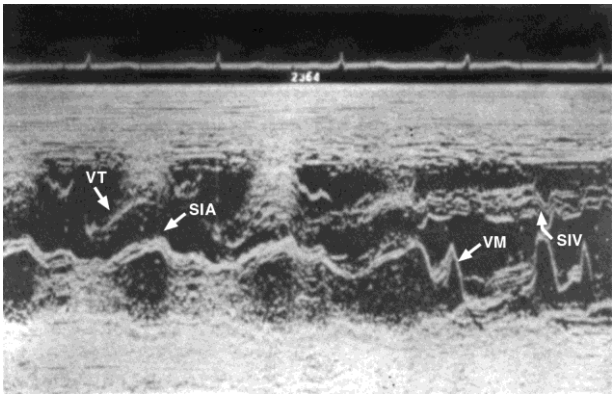


Fig. 2.71 - Varredura obtida a partir da demonstração da valva tricúspide (VT) e do septo interatrial (SIA) em direção à valva mitral (VM), angulando-se o transdutor lateralmente. Nota-se a continuidade anatômica entre o SIA e a VM.

As varreduras são também utilizadas para a perfeita identificação das estruturas cardíacas. A demonstração de certas relações anatômicas, como

por exemplo a ligação das cordoalhas tendinosas com os folhetos da valva mitral, ajuda a reconhecer estas cordoalhas e a distingui-las da parede posterior do VE (Fig. 2.69).

## ECOCARDIOGRAFIA SUPRA-ESTERNAL

Como visto no Cap.1, colocando-se o transdutor na fossa supra-esternal e dirigindo-o caudalmente, o feixe ultra-sônico atravessa sucessivamente o arco aórtico (AAo), a artéria pulmonar direita (PD) e o AE. (78,79) A Fig. 2.72 mostra um ecocardiograma obtido nesta posição.

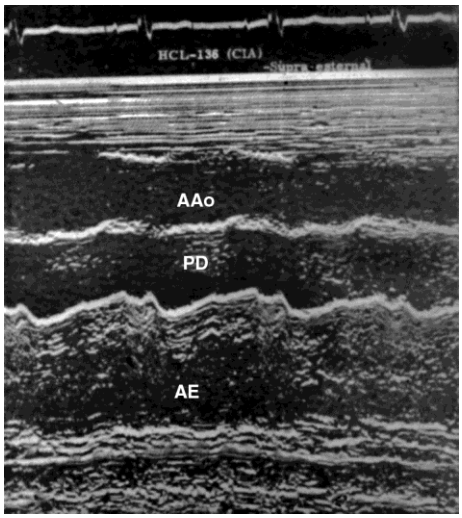


Fig. 2.72 - Ecocardiograma obtido com o transdutor na região supra-esternal (vide texto). A Ao = arco aórtico, PD = pulmonar direita, AE = átrio esquerdo.

As duas paredes do AAo são visualizadas e mostram expansão sistólica. Posterior ao AAo encontra-se a PD, cuja parede posterior pode apresentar movimentos pré-sistólicos em direção inferior, decorrentes da contração atrial e consequente tração desta artéria. Posteriormente à PD, registra-se a cavidade atrial esquerda.

As medidas dos diâmetros do AAo e da PD são obtidas como a distância entre as suas paredes internas durante o QRS do eletrocardiograma, e o tamanho do AE é a distância entre a parede posterior da PD e a parede posterior do AE. Em indivíduos normais, a dimensão do AE é comparável, quer seja obtido pelo método supra-esternal, quer pelo convencional;(79) contudo, na preseça de patologias adquiridas ou congênitas do coração, o tamanho do AE medido pelo

método supra-esternal é quase sempre maior que pelo método convencional.(80)

## ECOCARDIOGRAFIA SUBXIFÓIDE

Com o transdutor colocado na região subxifóide é dirigido superiormente (Cap.1), pode-se obter ecocardiogramas que seriam impossíveis de serem registrados pelo método convencional em certos tipos de pacientes (enfisematosos, obesos, etc.). Quando dirigido cefalicamente, o feixe ultra-sônico atravessará sucessivamente o VD, a valva tricúspide, a aorta, a valva aórtica e a artéria pulmonar direita (Fig. 2.73); quando dirigido súpero-lateralmente, em direção ao braço esquerdo, registrar-se-ão o VD, o septo interventricular, o VE e a valva mitral.(81,82)

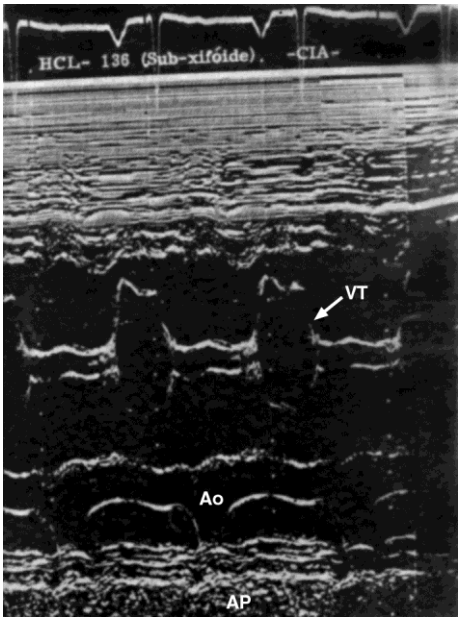


Fig. 2.73 - Ecocardiograma obtido com o transdutor na região subxifóide (vide texto). VT = valva tricúspide, Ao = aorta, AP = artéria pulmonar direita.

As medidas obtidas destas estruturas cardíacas pela técnica subxifóide são comparáveis às realizadas pelo método convencional, exceto o tamanho o VD.(82,83)

Matsukubo et al.(84) advogam esta técnica para determinação da espessura da parede anterior do VD.

## CONTRASTES ECOCARDIOGRÁFICOS

Gramiak et al.(2) mostram que a injeção rápida, por meio de um cateter, de soluções contendo microbolhas de ar dentro de uma cavidade cardíaca produz ecos intensos no seu interior e que estes ecos poderiam ser seguidos, de acordo com o fluxo sangüíneo, de uma cavidade à outra (Fig. 2.74).




Fig. 2.74 - A injeção de soluções contendo microbolhas de ar dentro de uma cavidade cardíaca atua como "contraste ecocardiográfico", podendo ser seguida de uma cavidade à outra, segundo a direção do fluxo sangüíneo. No exemplo acima, a injeção realizada no interior do átrio esquerdo em um paciente com comunicação interatrial mostra o aparecimento de uma nuvem de ecos inicialmente no AE, atrás da valva mitral e depois esta nuvem é notada simultaneamente no interior do VD e na cavidade da via de saída do VE (CSVE).

A origem destes ecos se deve à existência de inúmeras superfícies refletoras, produzidas pela diferença de densidade ar-líquido das microbolhas. Inicialmente, usava-se uma solução de Cardiogreen para a obtenção destes ecos, logo verificou-se que diversas soluções como soro fisiológico ou mesmo o próprio sangue eram capazes de produzir este efeito, quando devidamente agitadas antes de serem injetadas. A injeção destes "contrastes ecocardiográficos" pode ser feita também uma veia periférica, a fim de que o tempo e o local de aparecimento dos ecos correspondentes sejam registrados pela ecocardiografia.(85-87) Como o efeito de contraste das microbolhas produzidas por simples agitaçao manual de uma solução não permanece após a passagem pela circulação pulmonar, esta técnica pode ser usada para o estudo de *shunts* intracardíacos sendo bastante sensível para esta finalidade.(85,87) Ela é utilizada também para a perfeita identificação das estruturas cardíacas estudadas pela ecocardiografia.(2,55)